Caso 11

Francisca Mª Peiró Marqués
Antonio Cabezas Jiménez
Miguel Trigueros Mateos

- Varón de 21 años con trasplante renal hace 4 meses que presenta deterioro de la función renal a pesar de tratamiento con ciclosporina, micofenolato y prednisona. Se remite muestra de orina.

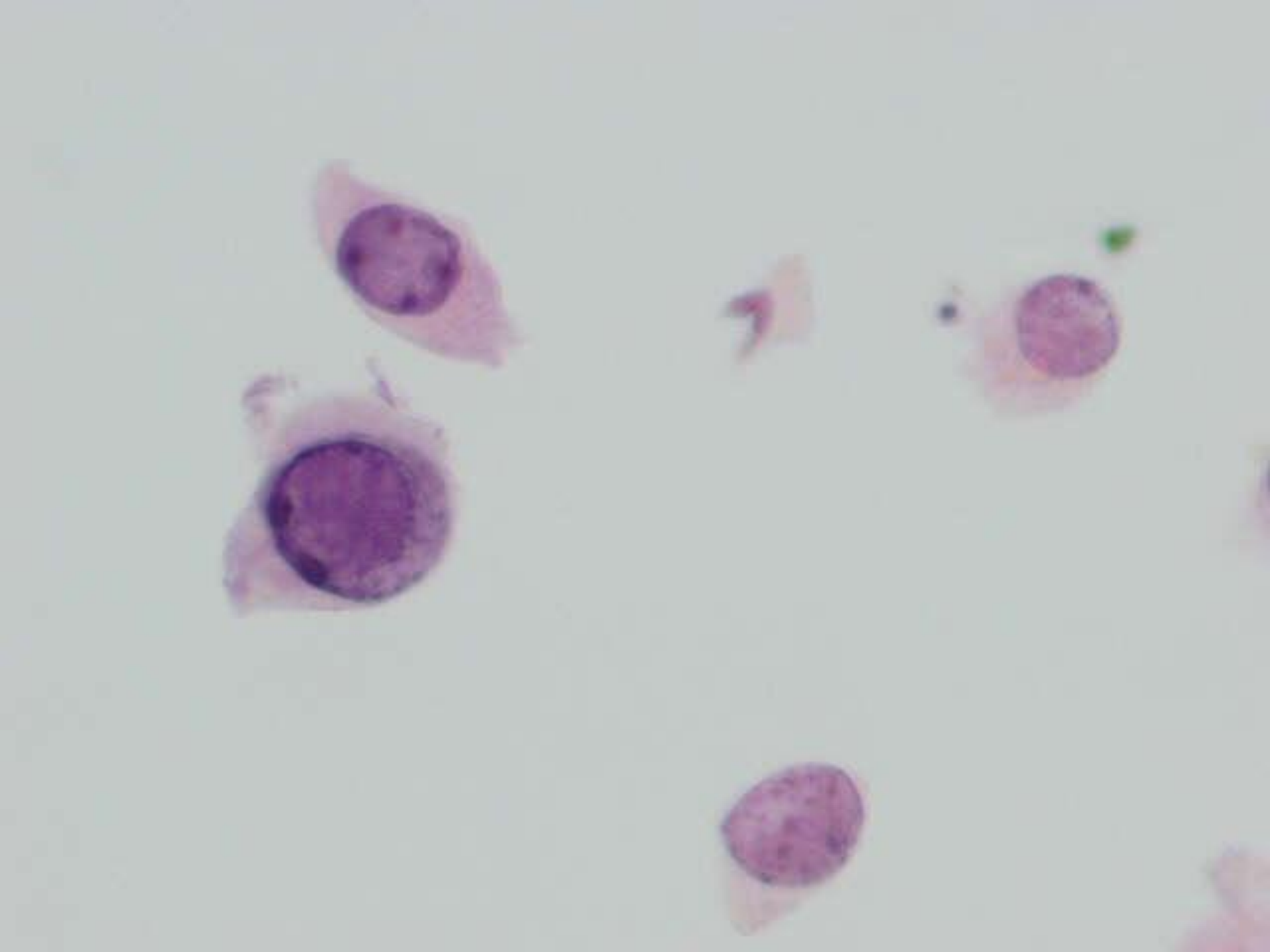

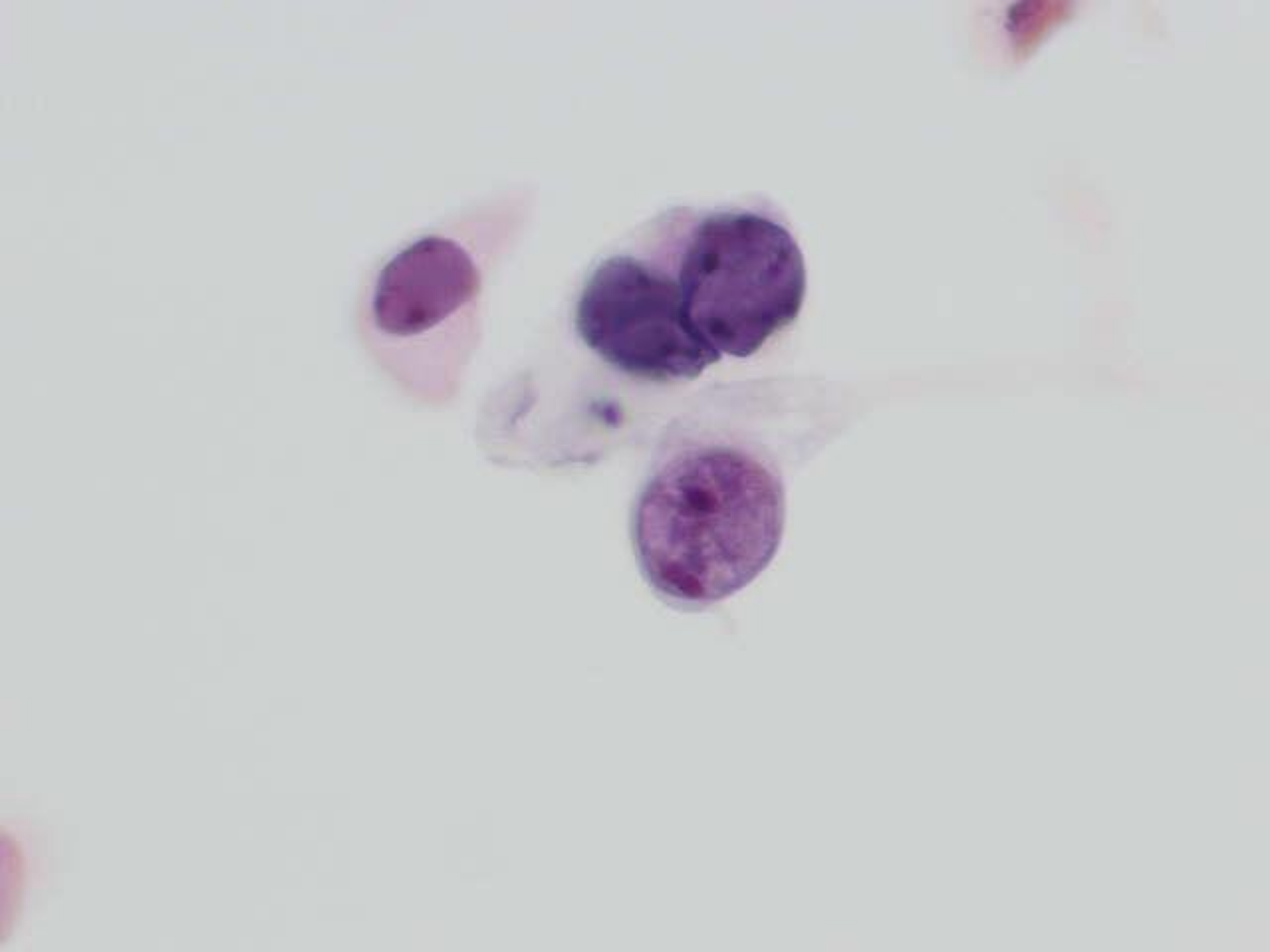

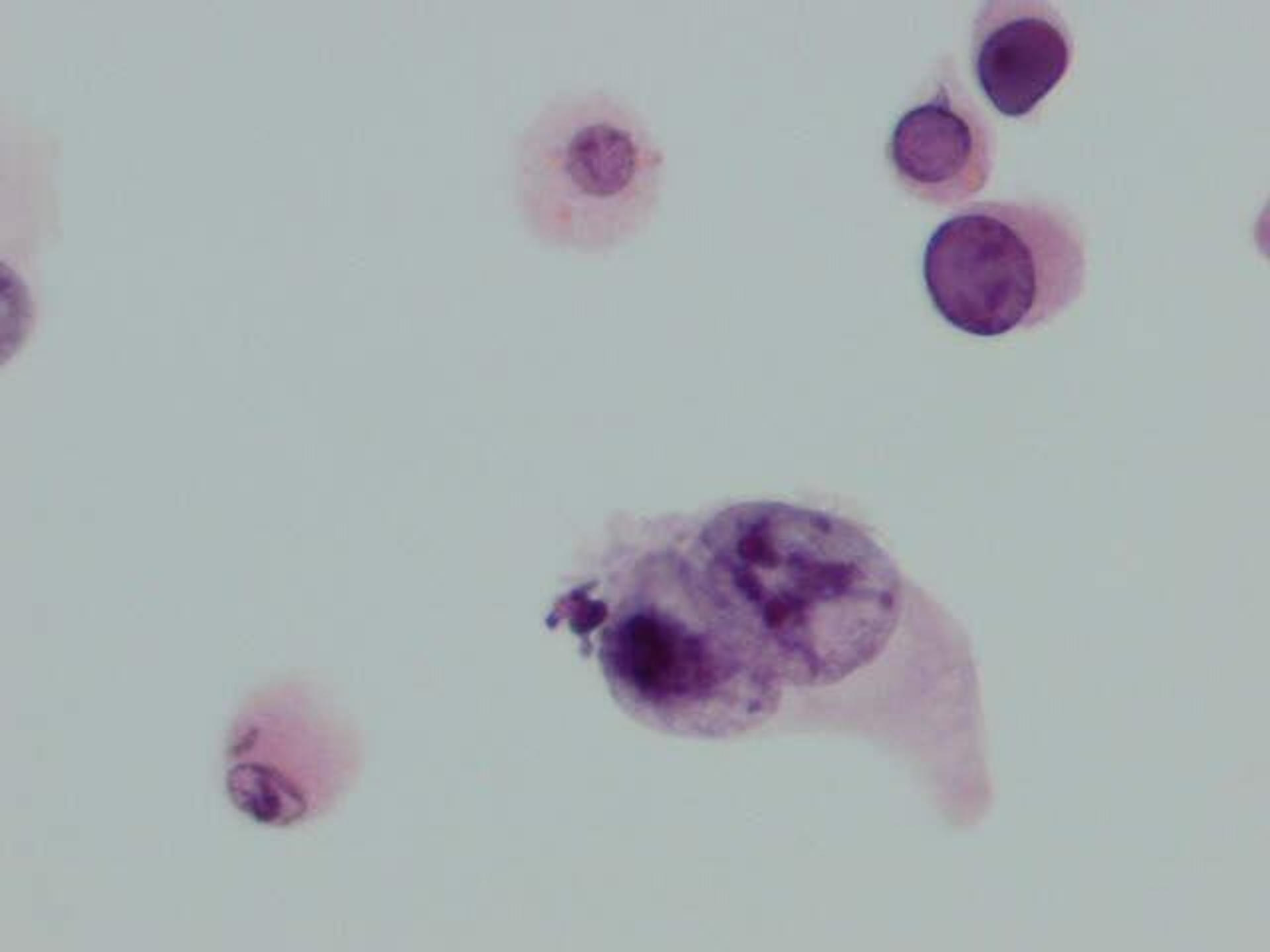

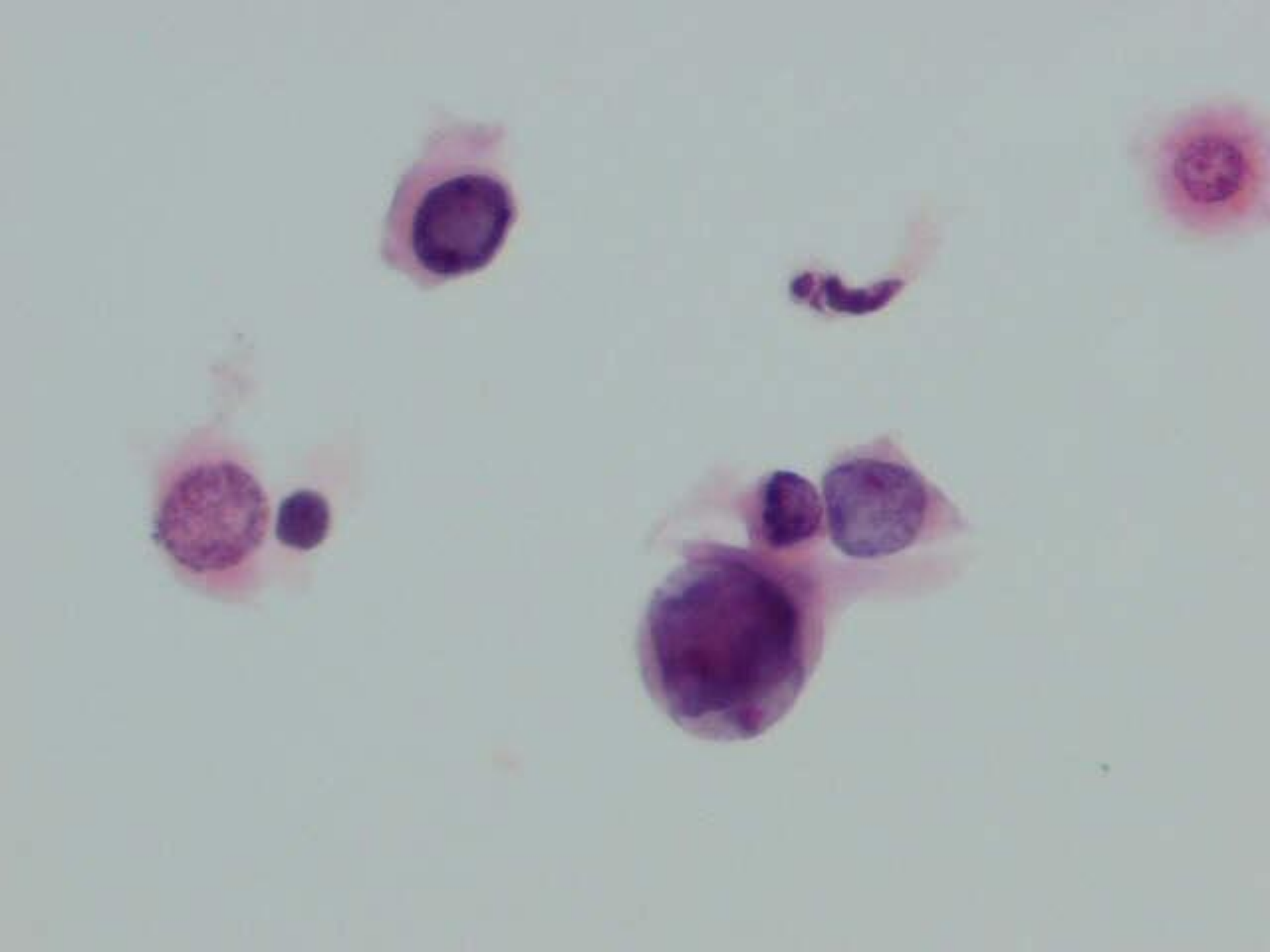

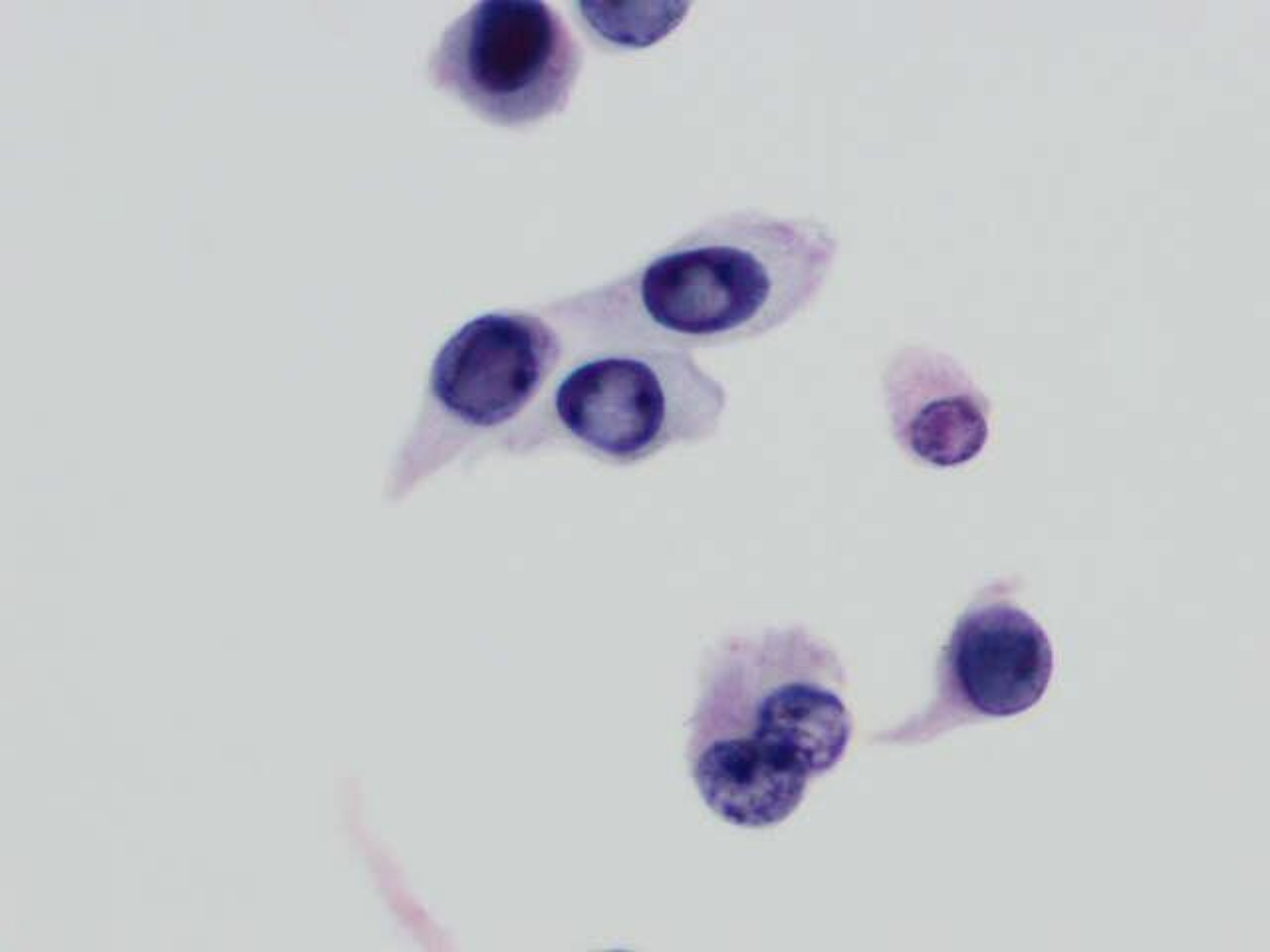

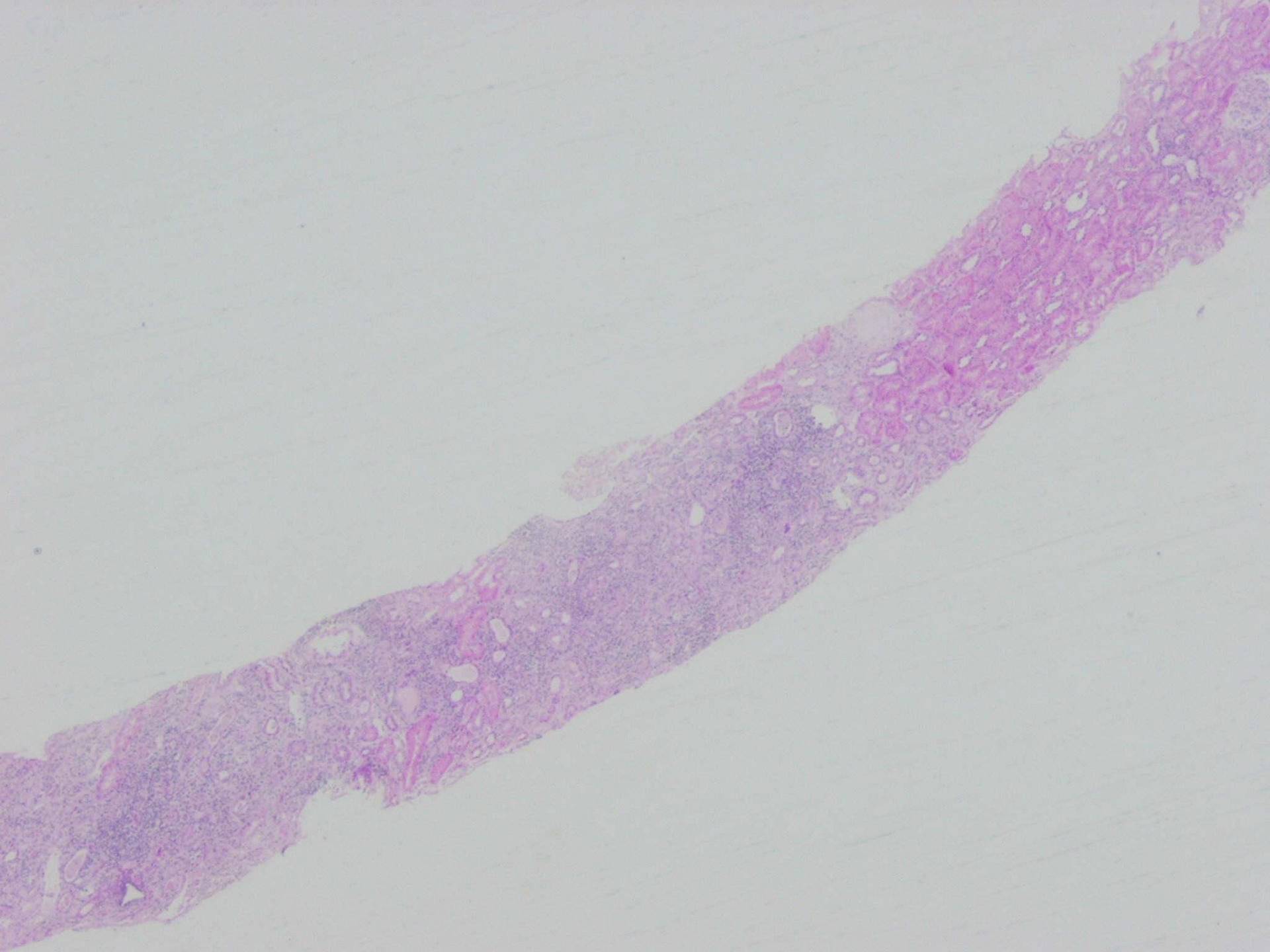

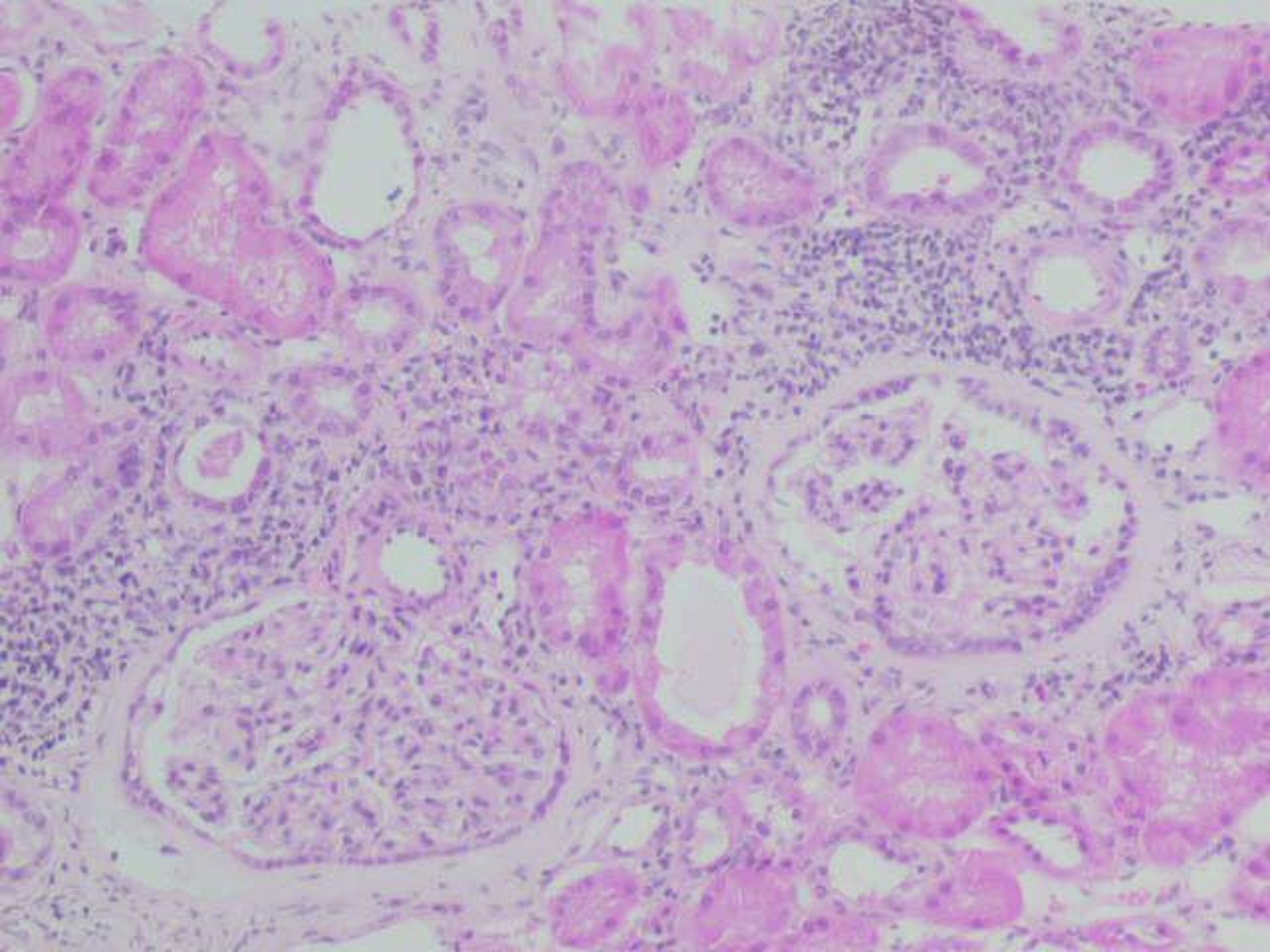

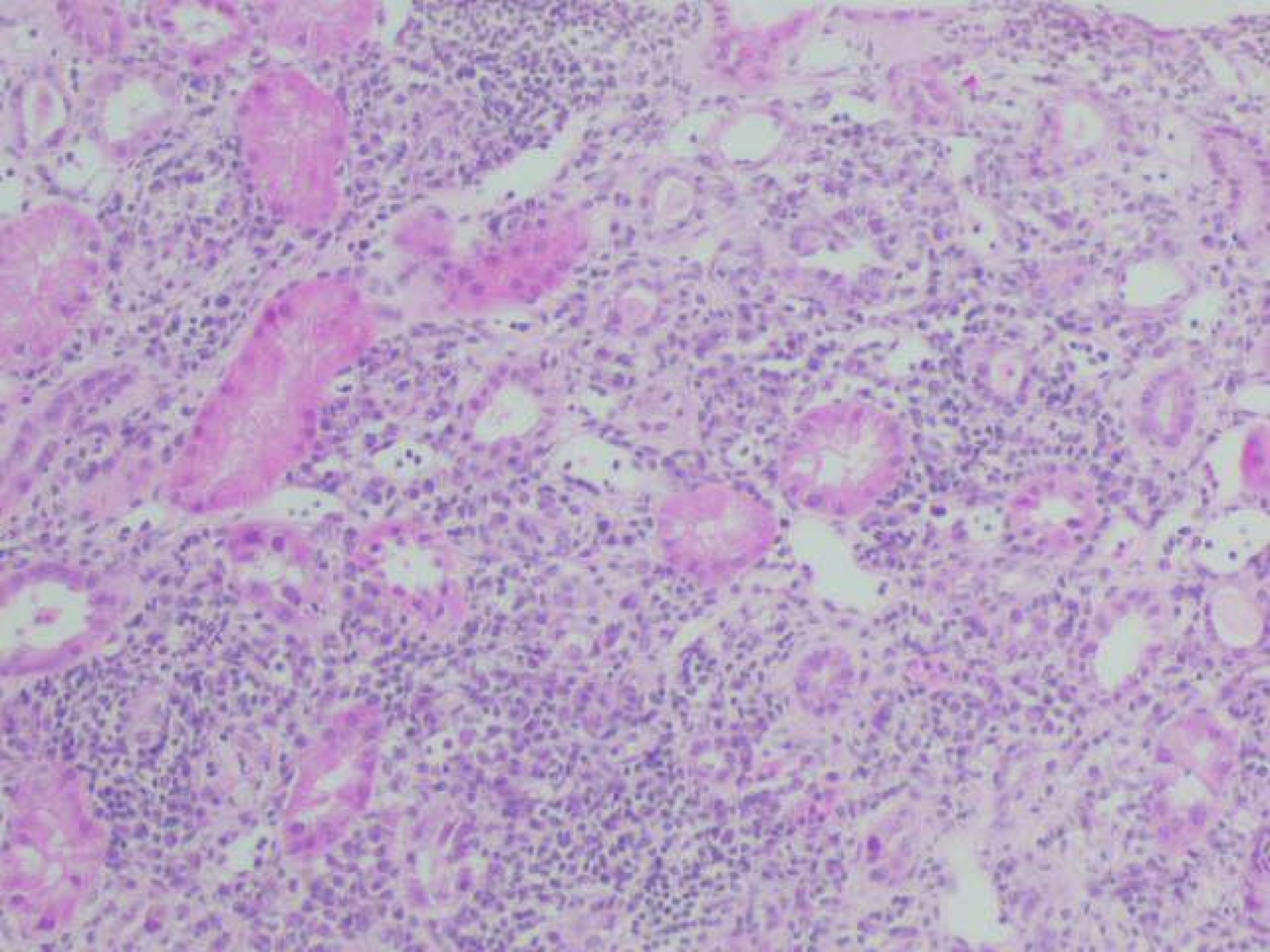

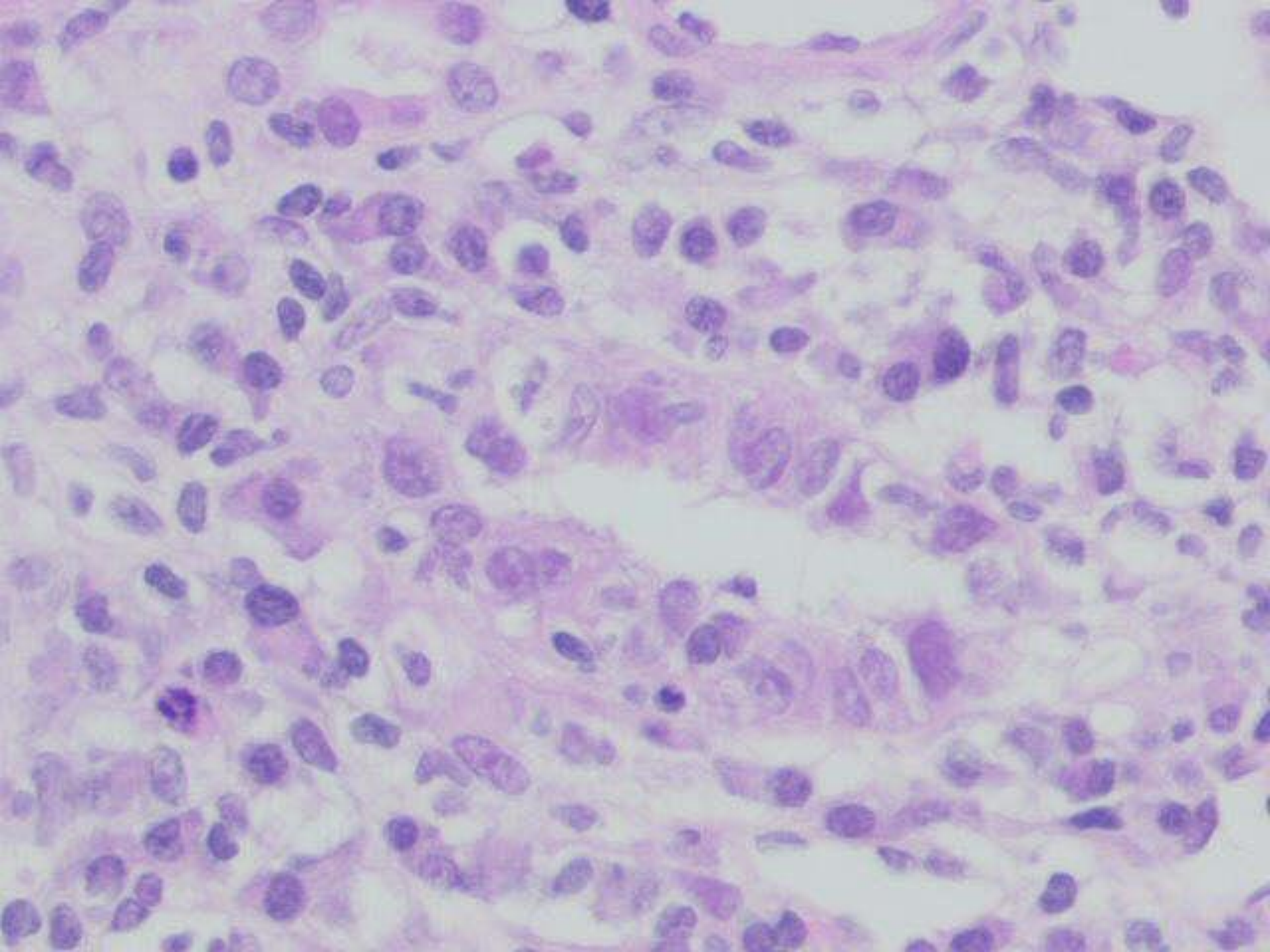

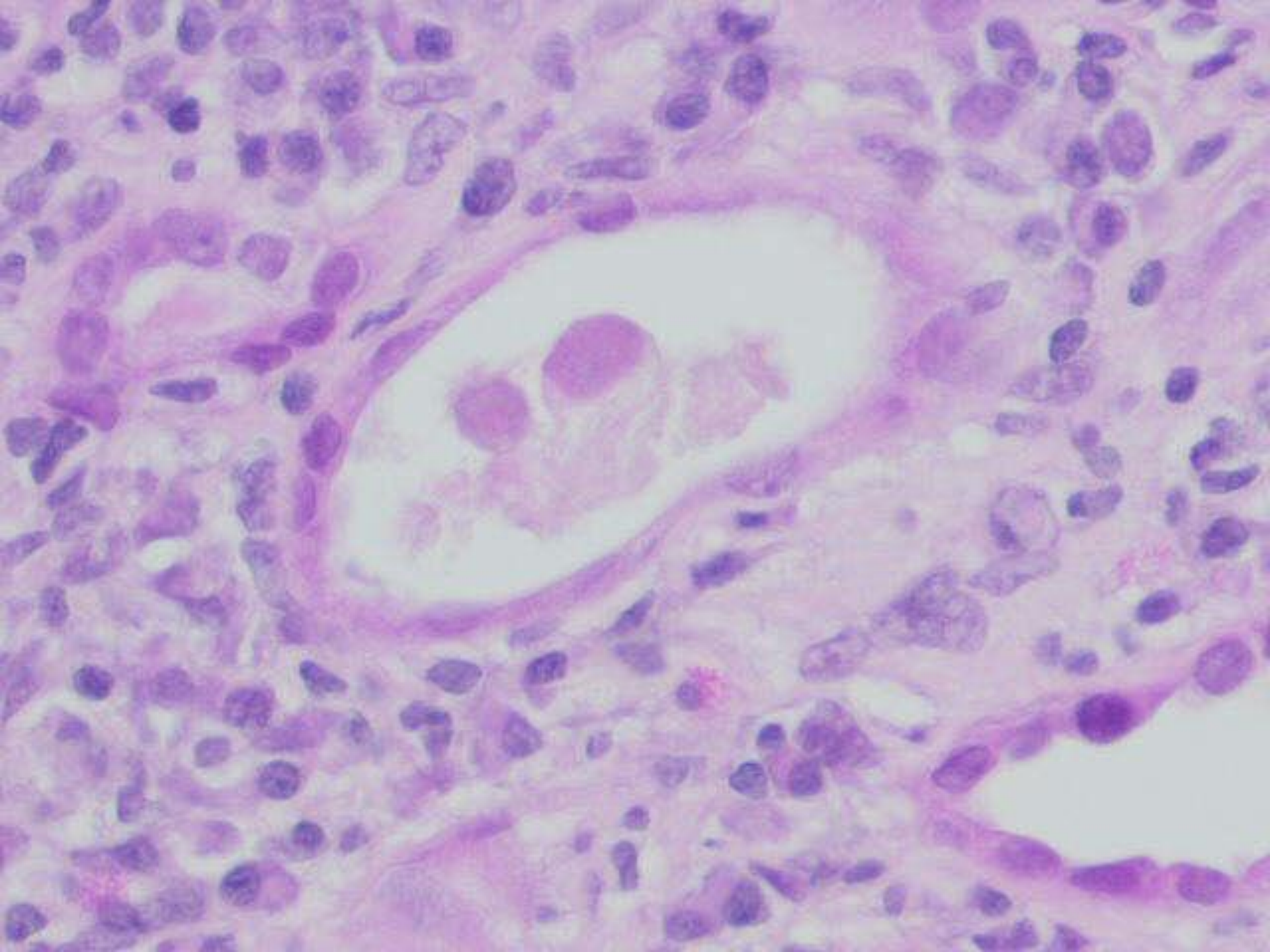

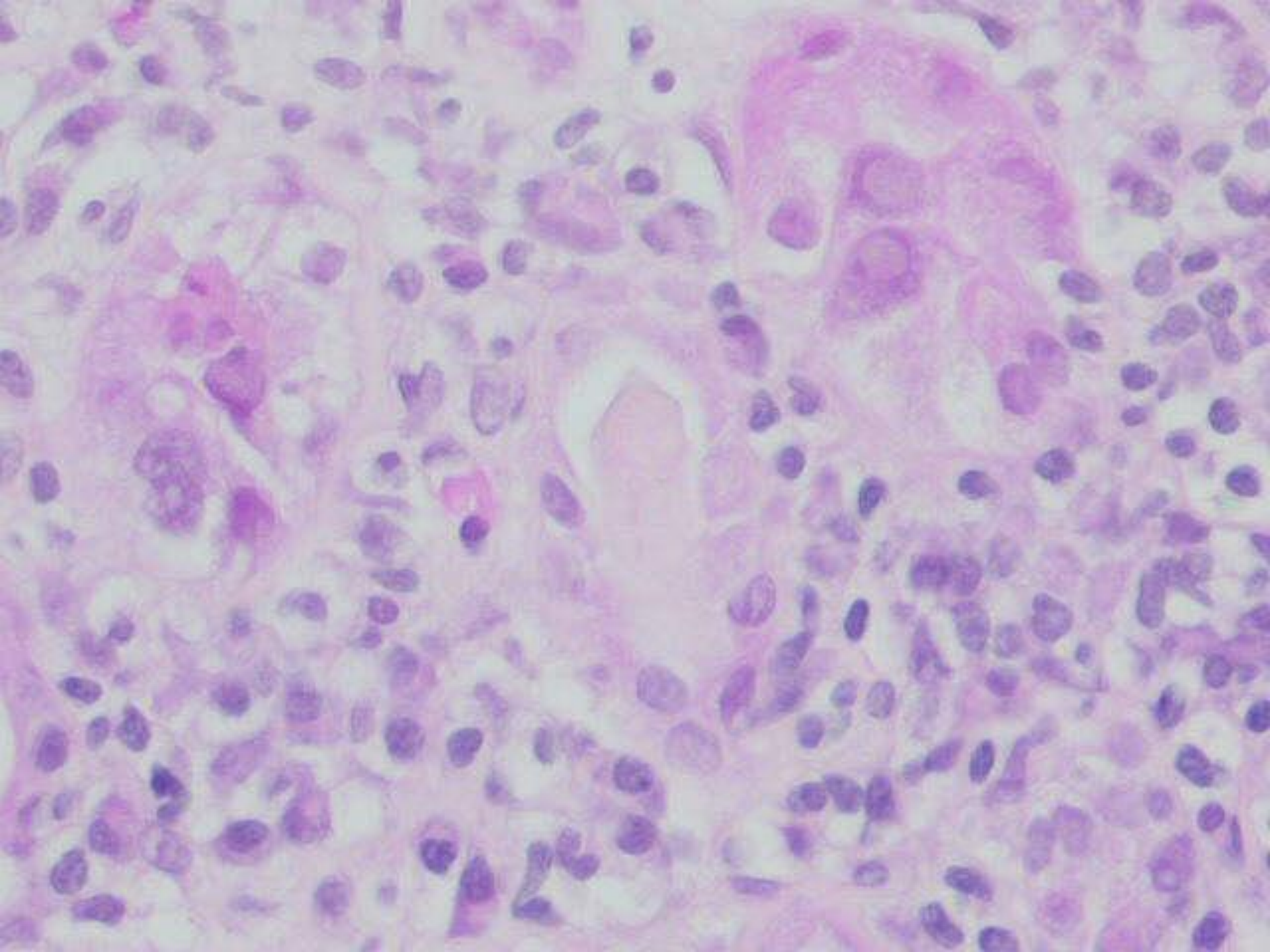

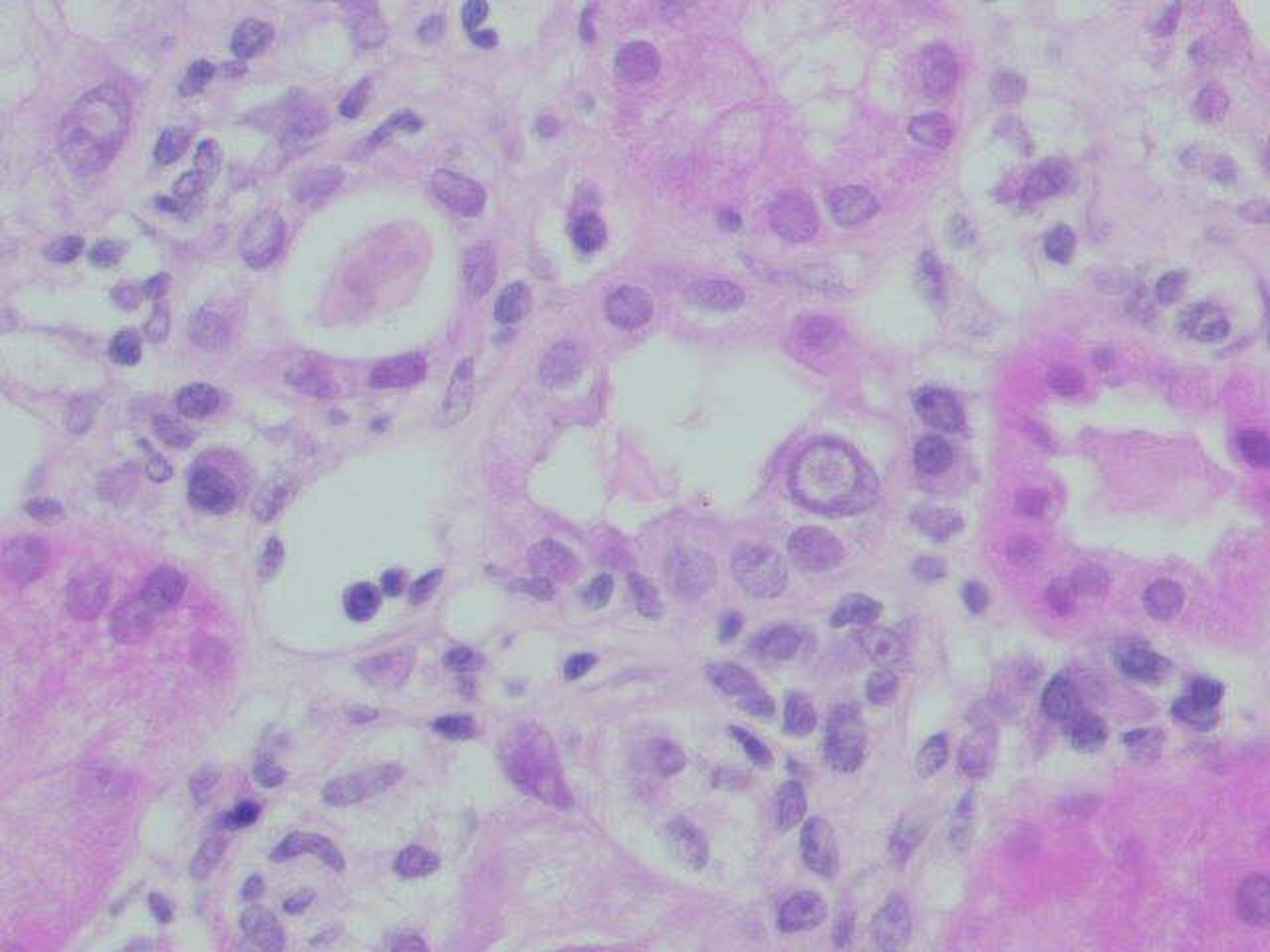

Nefropatía por BK

- Familia de la familia poliomavirus (1971)
- Infección durante la infancia por inhalación. Persisten latentes en el tracto urogenital
- Prevalencia: 80%
- Clínica (inmunocompetente):
  - Estenosis ureteral
  - Cistitis hemorrágica
  - Nefritis túbulo-intersticial

Nefropatía por BK

- Reactivaciones: ↓ inmunidad celular
  - Embarazo
  - Pacientes oncológicos en tto. con qt.
  - Pacientes VIH
  - Trasplantados (principalmente renales)

Nefropatía por BK

- Hallazgos citológicos
  - Papanicolau
  - Inclusiones intranucleares, homogéneas, grandes que ocupan casi todo el núcleo
    - Tipo I: basófilo, vidrio esmerilado (+ frec.)
    - Tipo II: eosinófilo granular con halo
    - Tipo III: granular fino sin halo
    - Tipo IV: núcleo vesicular, cromatina granular
  - Anisonucleosis, hipercromasia, periferalización de la cromatina
  - *Decoy cells* (céls *señuelo*)

Nefropatía por BK

- Hallazgos histológicos
  - Inclusiones virales intranucleares en células epiteliales acompañadas de necrosis de céls. Tubulares
  - Necrosis tubular y pérdida de las membranas basales tubulares
  - Dx diferencial con inclusiones:
    - CMV
    - EBV
    - HSV
    - Adenovirus

Trasplante e infección por BK

- Más frecuente en trasplantados renales (5%)
- 9 m (2-60 m)
- Relacionado con un progresivo fallo del injerto (45%)
- Dx dif: inclusiones virales, carcinoma de vejiga