Estudio de biomarcadores y selección de tratamiento en carcinoma pulmonar de célula no pequeña.

A propósito de un caso.

Isabel Betancor Fernández, Alejandro Brito García, Sonia García Hernández, María Carmen Martín Corriente, Candelaria García Castro, Eduardo Salido.

1ª REUNIÓN VALENCIANO-CANARIA

113ª REUNIÓN TERRITORIAL VALENCIANA

30ªREUNIÓN TERRITORIAL CANARIA DE LA SEAP

26 de noviembre de 2020

Presentación del caso

- Mujer, 68 años.
- NAMC. Sin hábitos tóxicos.
- HTA, dislipemia.
- Trastorno ansioso depresivo en tratamiento.
- Osteoporosis
- Gonartrosis pendiente de tto qx.

Presentación del caso

- Rx: condensación basal izquierda de 34 mm.

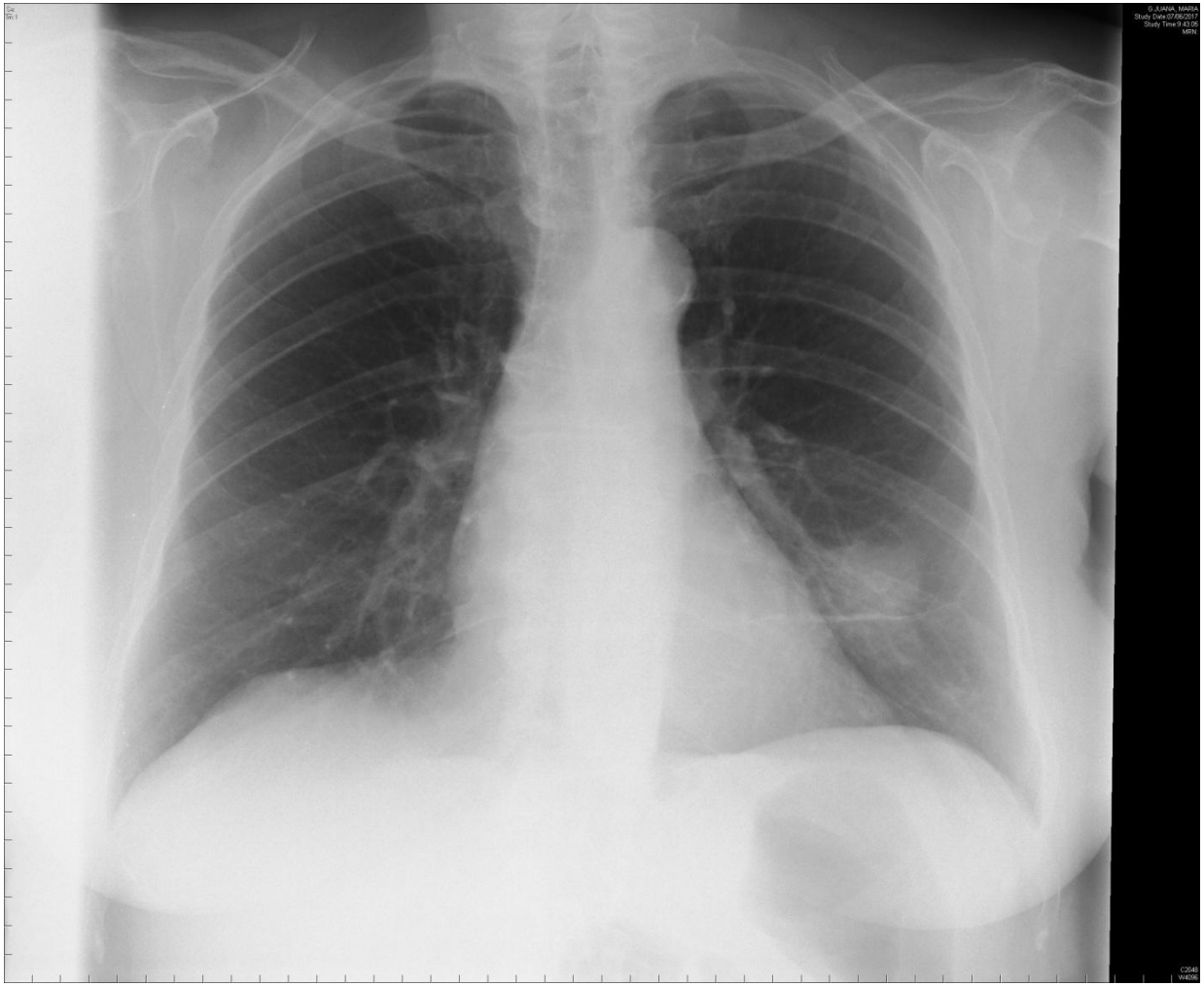

Presentación del caso

- Rx: condensación basal izquieda de 34 mm.
- TC: masa lobar inferior izquierda que engloba bronquios de la pirámide de 41 x 33 mm. Márgenes espiculados y atelectasia distal, altamente indicativa de ca. broncogénico.

Presentación del caso

- Rx: n.
- TC: oba
  bro
  Má
  alta

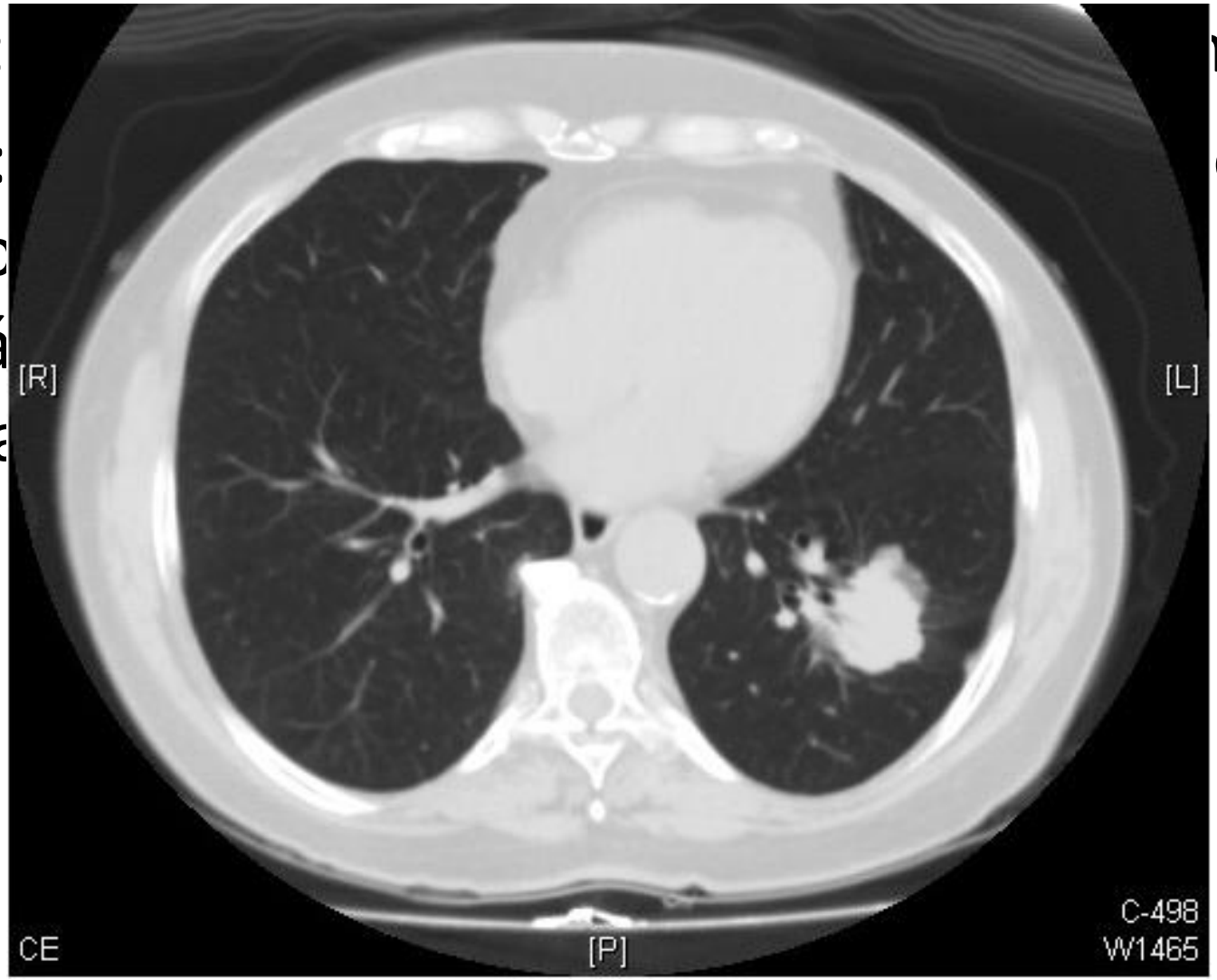

Presentación del caso

- Rx: condensación basal izquieda de 34 mm.
- TC: masa lobar inferior izquierda que engloba bronquios de la pirámide de 41 x 33 mm. Márgenes espiculados y atelectasia distal, altamente indicativa de ca. broncogénico.
- PET: área hiperglucémica de alta intensidad de captación (SUvmáx de 5,61) en el segmento posterior-basal de lóbulo inferior izquierdo coincidente con la masa ya conocida y con la sospecha clínica de neoformación maligna primaria pulmonar.

Presentación del caso

- Broncoscopia: permeable sin lesión endobronquial evidente.
  - BAS: atipias.
  - Cepillado: negativo para malignidad.
  - Biopsia bronquial: ADC lepídico.

Presentación del caso

- Broncoscopia: permeable sin lesión endobronquial evidente.
  - BAS: atipias.
  - Cepillado: negativo para malignidad.
  - Biopsia bronquial: ADC lepídico.

Primer tratamiento

- Qx Junio 2017: Lobectomía inferior izquierda + disección ganglionar mediastínica.

Primer tratamiento

- Qx Junio 2017: Lobectomía inferior izquierda + disección ganglionar mediastínica.

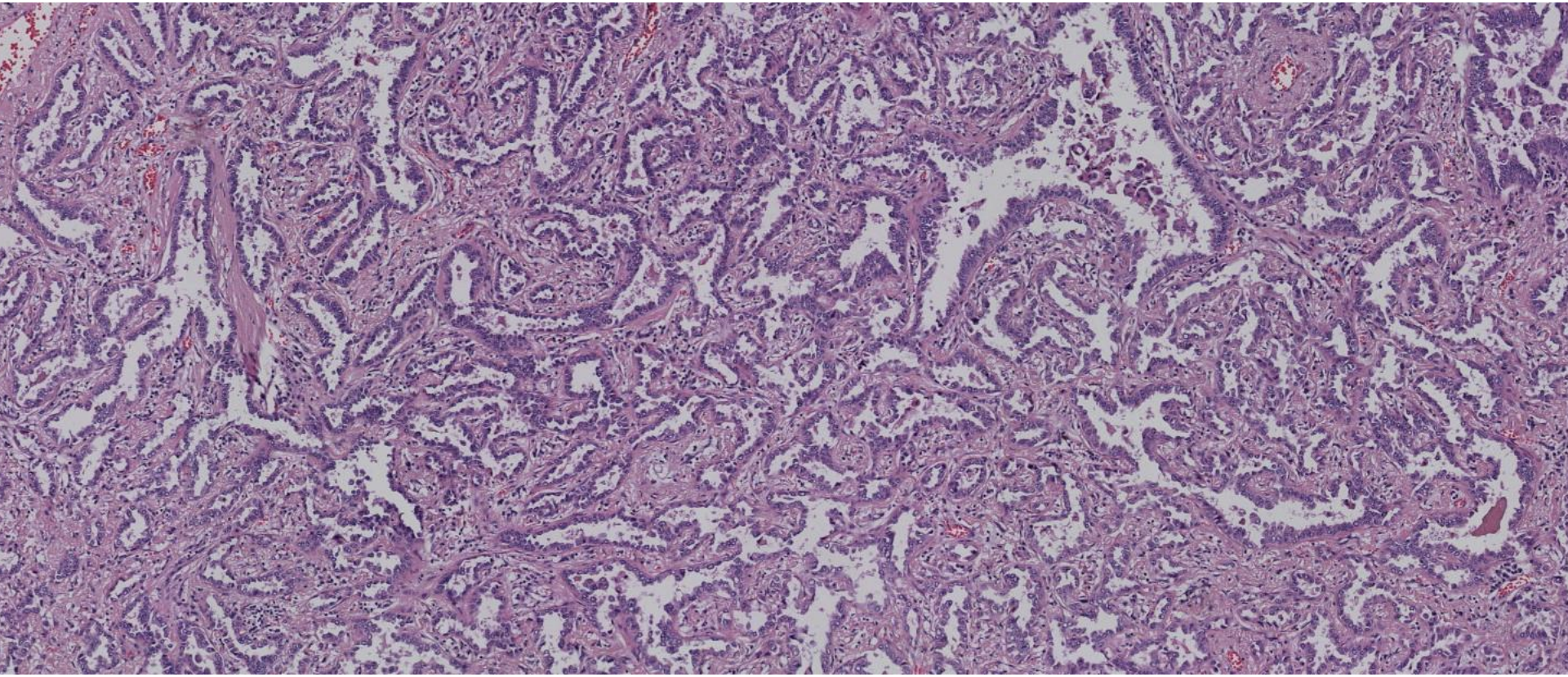

Primer tratamiento

- Qx Junio 2017: Lobectomía inferior izquierda + disección ganglionar mediastínica.

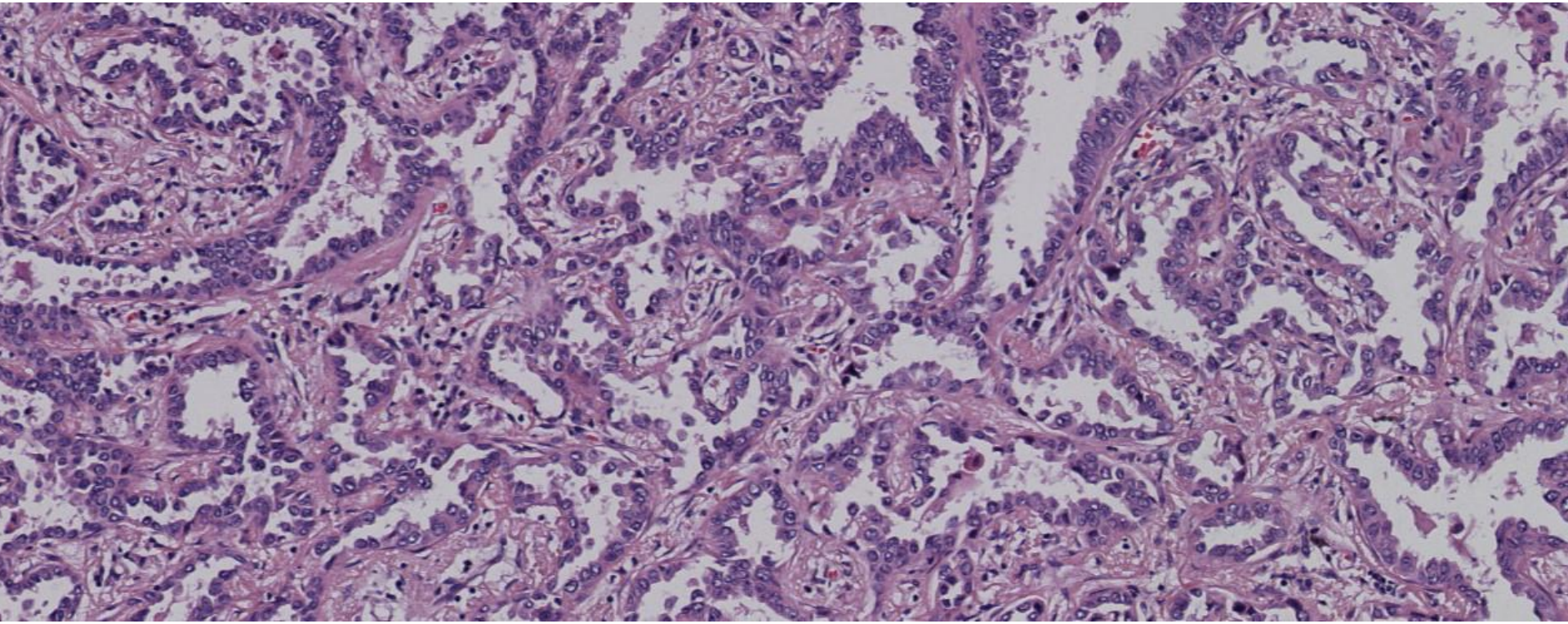

Primer tratamiento

- Estadio patológico: pT2bN2

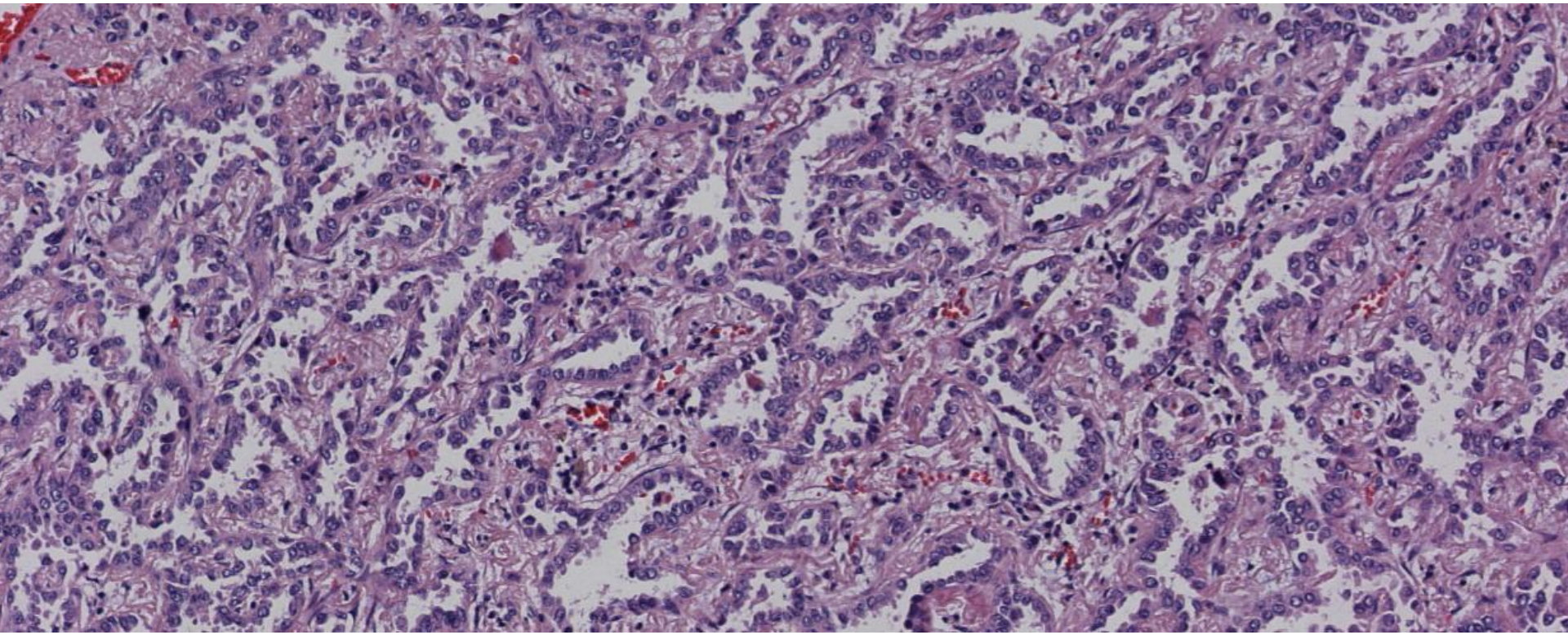

- Adyuvancia Julio 2017: **CISPLATINO-ALIMTA**

Adyuvancia y seguimiento

- Adyuvancia Julio 2017: **CISPLATINO-ALIMTA**

- Seguimiento Abril 2018**. TC:** Adenomegalias paratraqueales bajas izquierdas de hasta 12 mm de eje corto y paratraqueales altas de hasta 10 mm. Ganglio retroclavicular izquierdo de 8,5 mm en su eje corto. **PET** positivo.

Adyuvancia y seguimiento

- Adyuvancia Julio 2017: **CISPLATINO, ALIMTA**

- Seguimiento: ... ias para ... 12 mm ... e hast ... ierdo de 8 ...

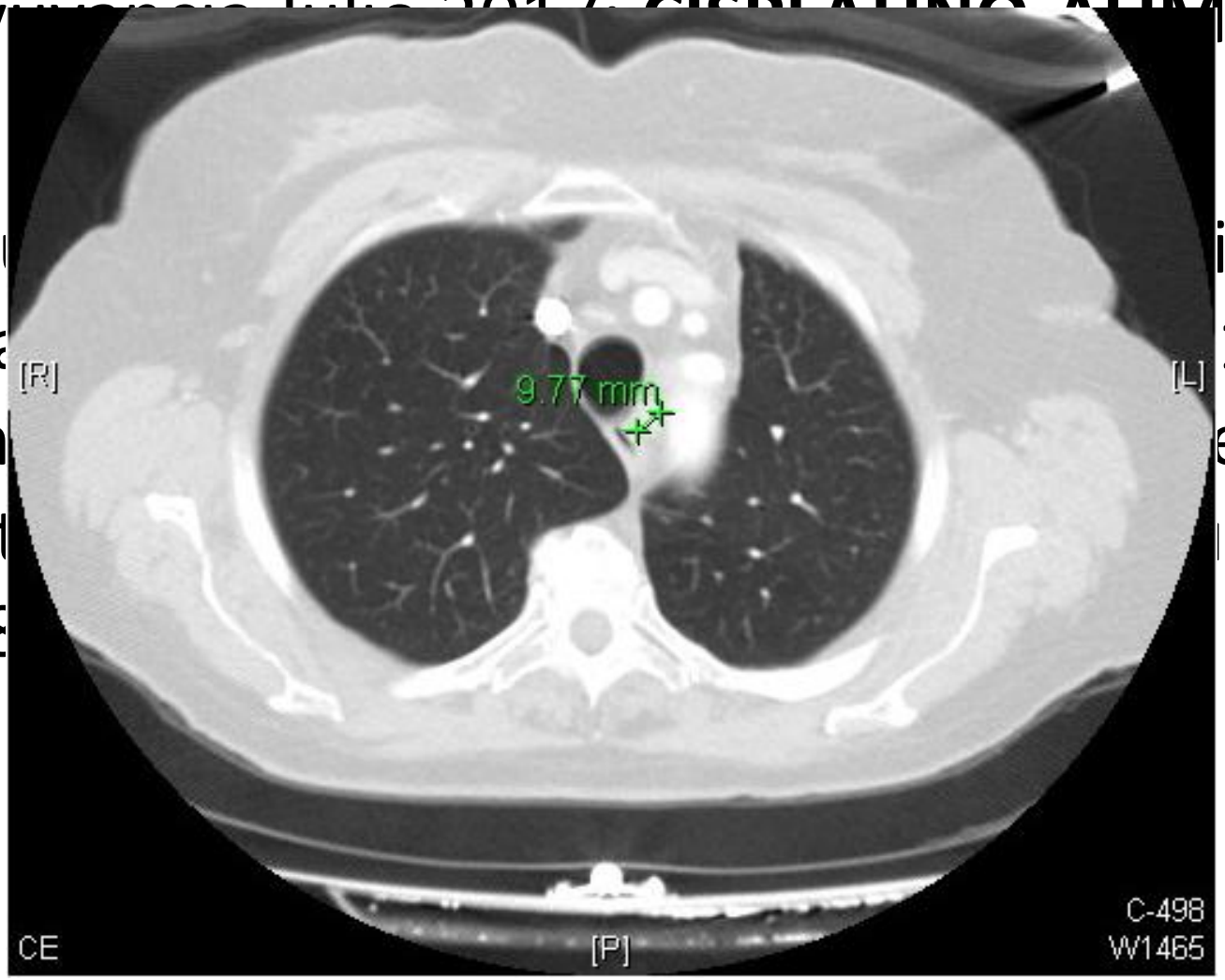

Primera progresión

- PAAF paratraqueal (EUS-FNA): positiva para adenocarcinoma TTF1 positvo.

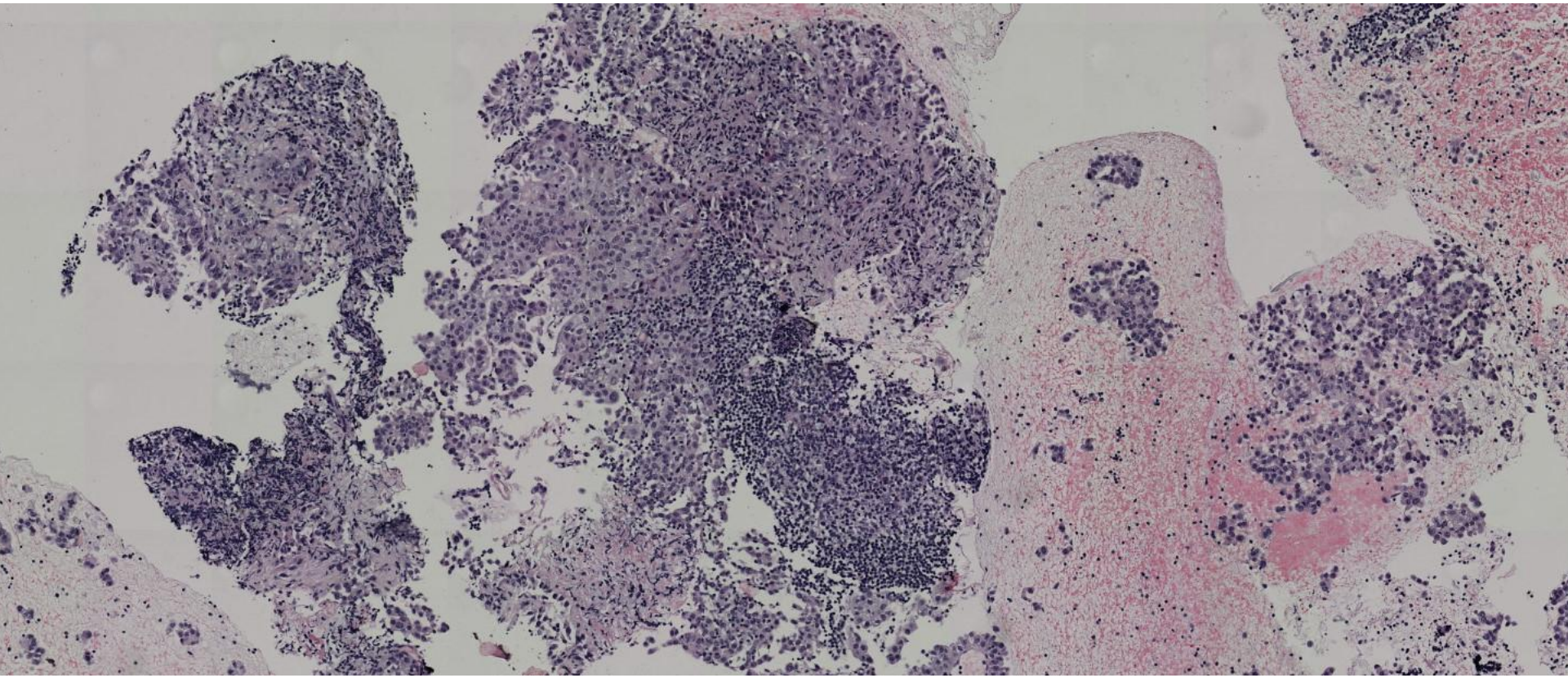

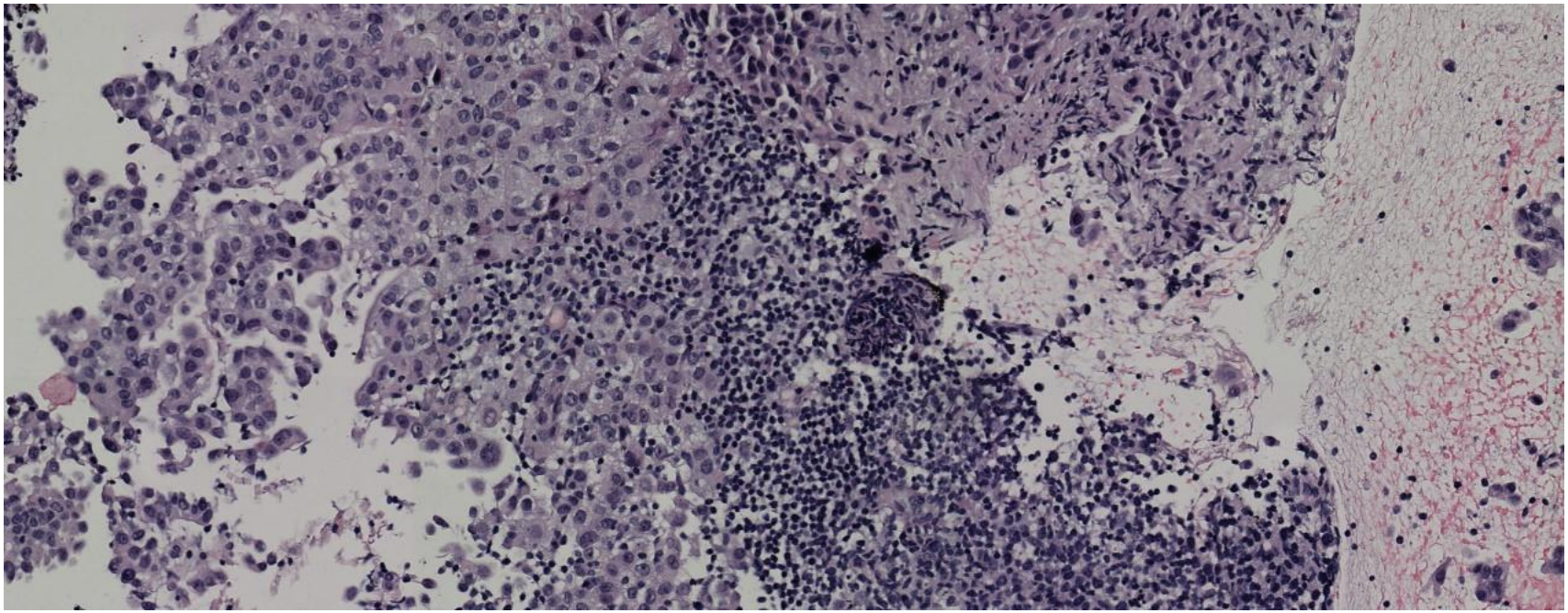

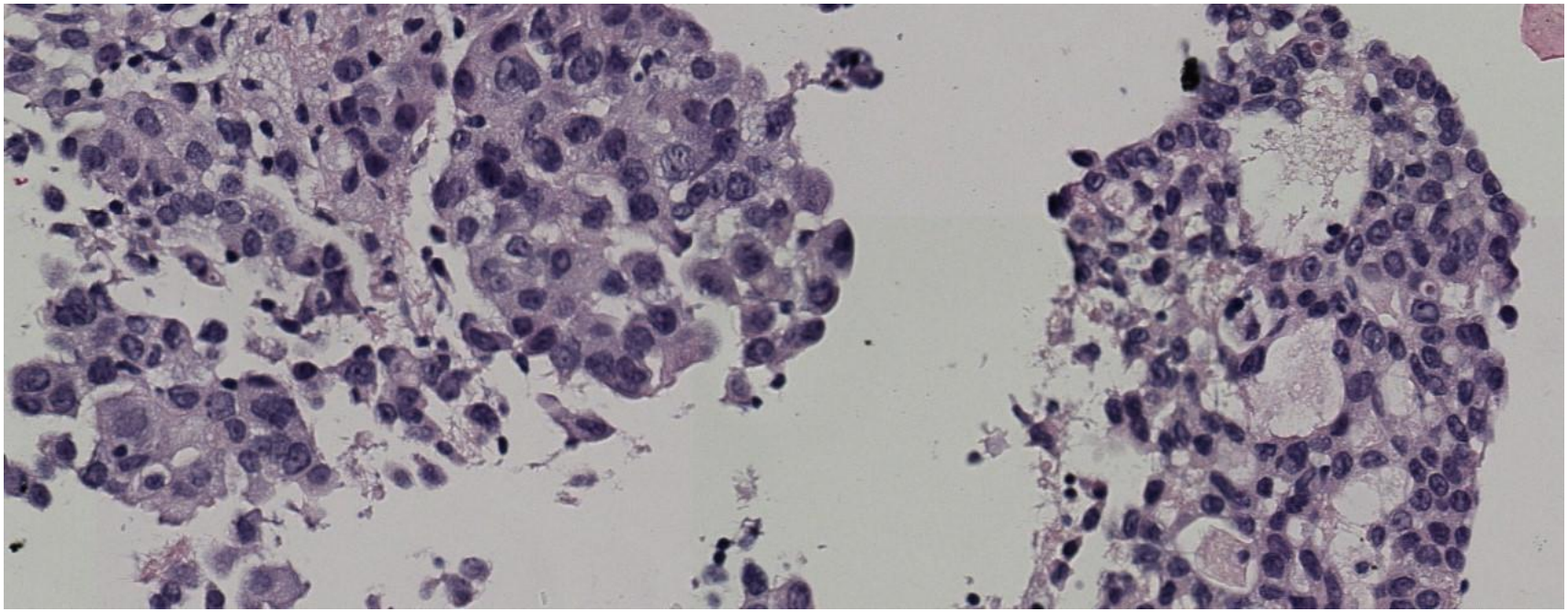

Tto sistémico en CPCNP.

Biomarcadores en enfermedad avanzada.

LUNG CANCER

Biomarker Testing for Patients With Advanced Non–Small Cell Lung Cancer: Real-World Issues and Tough Choices

Nathan A. Pennell, MD, PhD[1]; Maria E. Arcila, MD[2]; David R. Ganda

VOLUME 36 · NUMBER 9 · MARCH 20, 2018

JOURNAL OF CLINICAL ONCOLOGY ASCO SPECI

Updated Molecular Testing Guideline for the Selection of Lung Cancer Patients for Treatment With Targeted Tyrosine Kinase Inhibitors

Guideline From the College of American Pathologists, the International Association for the Study of Lung Cancer, and the Association for Molecular Pathology

Neal I. Lindeman, MD; Philip T. Cagle, MD; Dara L. Aisner, MD, PhD; Maria E. Arcila, MD; Mary Beth Beasley, MD; Eric H. Bernicker, MD; Carol Colasacco, MLIS, SCT(ASCP); Sanja Dacic, MD, PhD; Fred R. Hirsch, MD, PhD; Keith Kerr, MB, ChB; David J. Kwiatkowski, MD, PhD; Marc Ladanyi, MD; Jan A. Nowak, MD, PhD; Lynette Sholl, MD; Robyn Temple-Smolkin, PhD; Benjamin Solomon, MBBS, PhD; Lesley H. Souter, PhD; Erik Thunnissen, MD, PhD; Ming S. Tsao, MD; Christina B. Ventura, MPH, MT(ASCP); Murry W. Wynes, PhD; Yasushi Yatabe, MD, PhD

Molecular Testing Guideline for the Selection of Patients With Lung Cancer for Treatment With Targeted Tyrosine Kinase Inhibitors: American Society of Clinical Oncology Endorsement of the College of American Pathologists/ International Association for the Study of Lung Cancer/ Association for Molecular Pathology Clinical Practice Guideline Update

Gregory P. Kalemkerian, Navneet Narula, Erin B. Kennedy, William A. Biermann, Jessica Donington, Natasha B. Leighl, Madelyn Lew, James Pantelas, Suresh S. Ramalingam, Martin Reck, Anjali Saqi, Michael Simoff, Navneet Singh, and Baskaran Sundaram

ASCO®
AMERICAN SOCIETY OF CLINICAL ONCOLOGY

Tto sistémico en CPCNP.

Biomarcadores en enfermedad avanzada.

Rev Esp Patol. 2020;53(3):167–181

SéAP-IAP

REVISTA ESPAÑOLA DE Patología

www.elsevier.es/patología

REVISIÓN

Actualización de las recomendaciones para la determinación de biomarcadores predictivos en el carcinoma de pulmón de célula no pequeña avanzado. Consenso Nacional de la Sociedad Española de Anatomía Patológica y de la Sociedad Española de Oncología Médica

Fernando López-Ríos[a,*], Luis Paz-Ares[b], Julián Sanz[c], Dolores Isla[d], Lara Pijuan[e], Enriqueta Felip[f], José Javier Gómez-Román[g], Javier de Castro[h], Esther Conde[a] y Pilar Garrido[i]

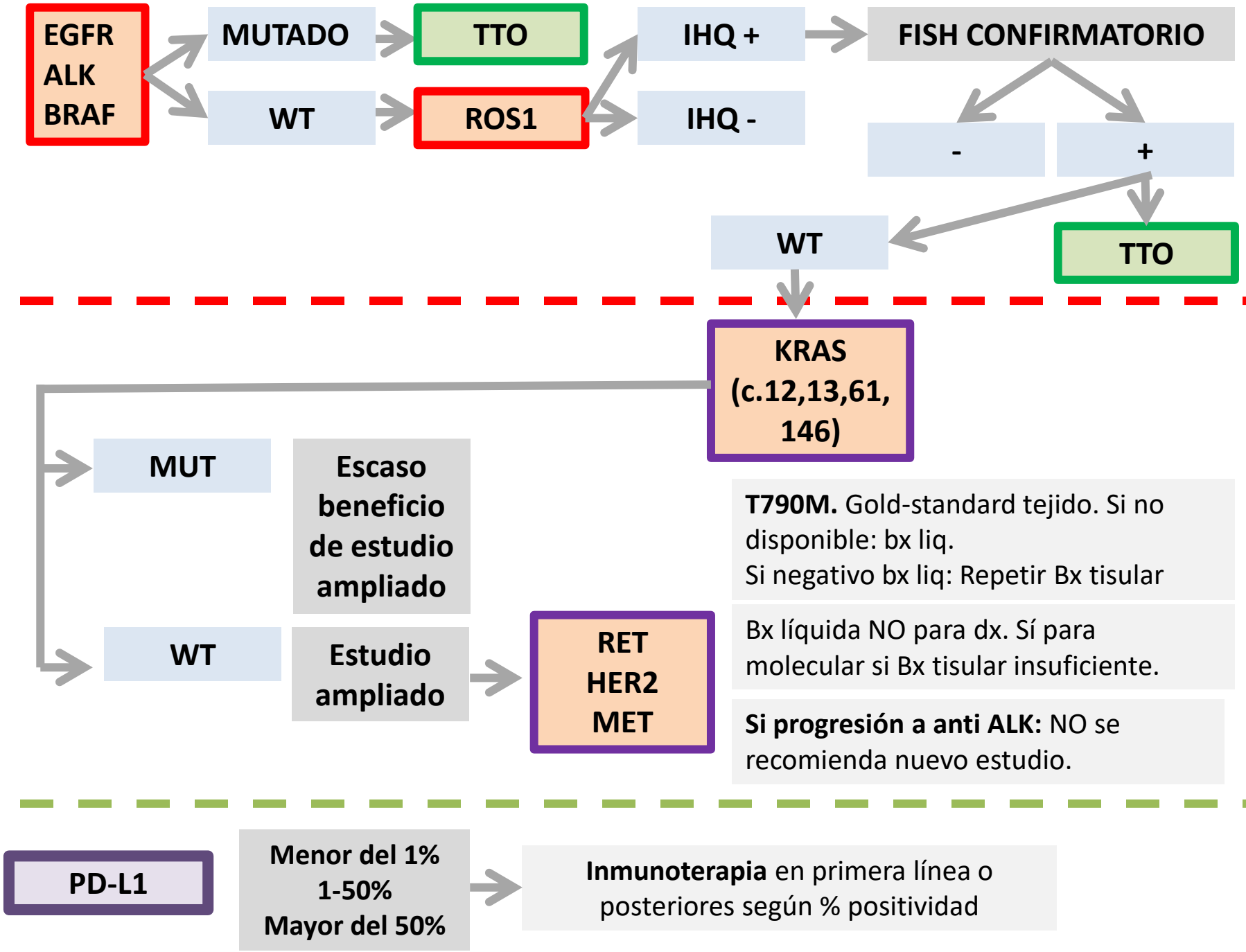
EGFR
ALK
BRAF
MUTADO
WT
TTO
ROS1
IHQ +
IHQ -
FISH CONFIRMATORIO
-
+
WT
TTO
KRAS (c.12,13,61, 146)
MUT
Escaso beneficio de estudio ampliado
WT
Estudio ampliado
RET
HER2
MET
T790M. Gold-standard tejido. Si no disponible: bx liq.
Si negativo bx liq: Repetir Bx tisular
Bx líquida NO para dx. Sí para molecular si Bx tisular insuficiente.
Si progresión a anti ALK: NO se recomienda nuevo estudio.
PD-L1
Menor del 1%
1-50%
Mayor del 50%
Inmunoterapia en primera línea o posteriores según % positividad

Primera progresión

- PAAF paratraqueal (EUS-FNA): positiva para adenocarcinoma. Determinación de mutaciones en EGFR. RESULTADO: mutado exón 21 L858R.

Biomarcadores CPCNP

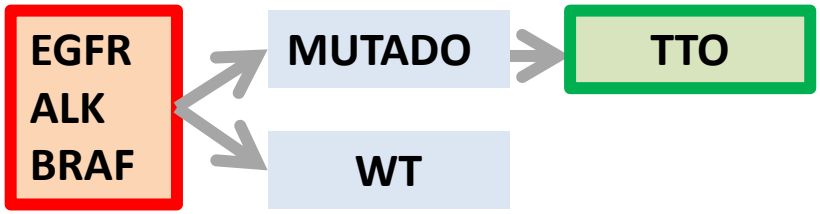

Primera progresión

- PAAF: ADC. Determinación de mutaciones en EGFR. RESULTADO: mutado exón 21 L858R.

Biomarcadores CPCNP

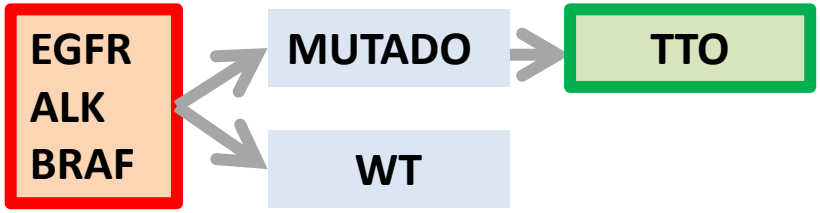

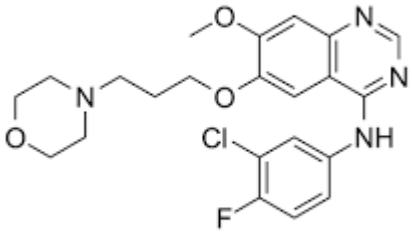

Tto sistémico, enf avanzada

Gefitinib

Seguimiento

- **Mayo 2020:** Progresión ganglionar supraclav.

Seguimiento

- **Mayo 2020:** Progresión ganglionar supraclav.

Resistencia a ITK, CPCNC EGFR mut

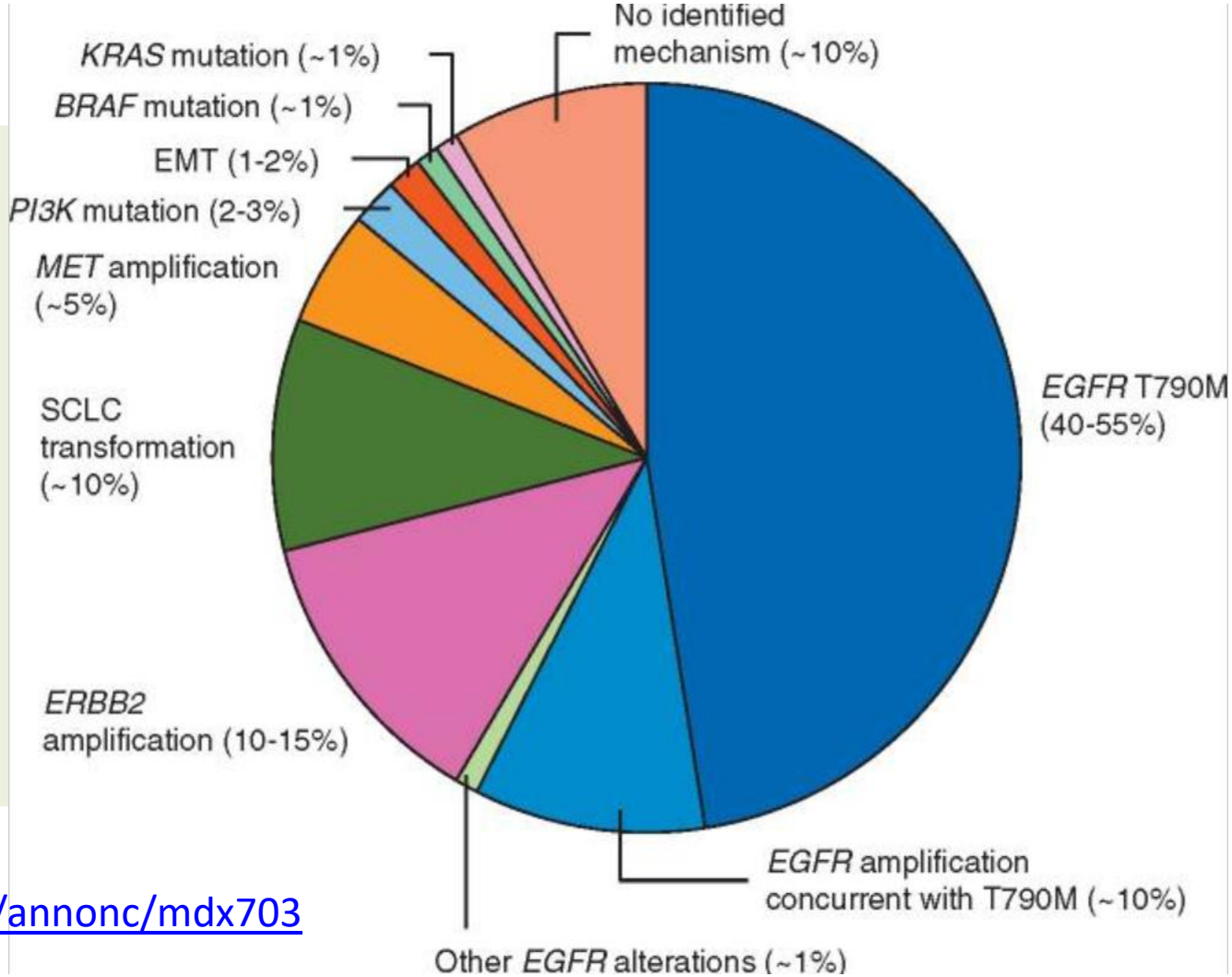

10.1093/annonc/mdx703

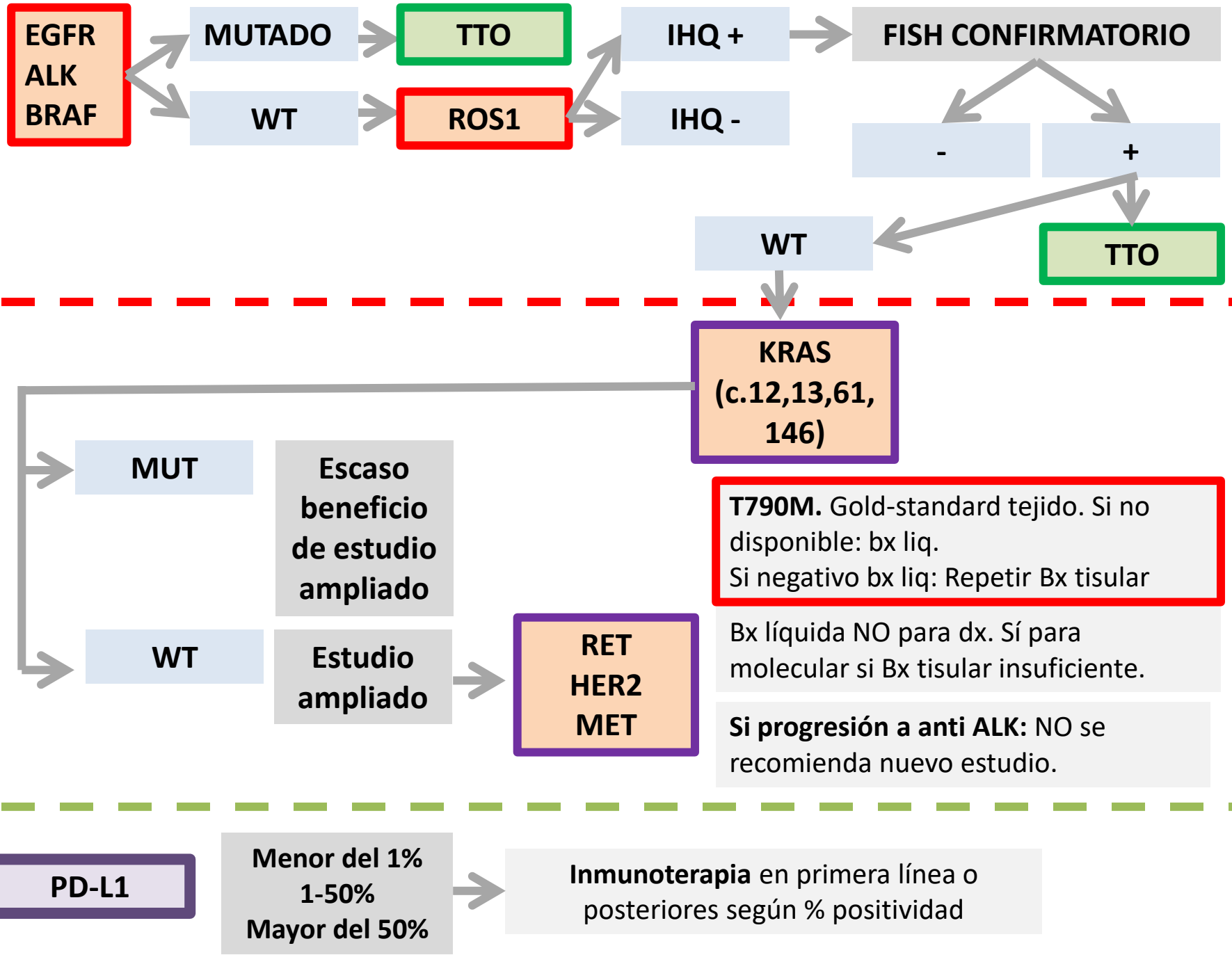
EGFR
ALK
BRAF
MUTADO
WT
TTO
ROS1
IHQ +
IHQ -
FISH CONFIRMATORIO
-
+
WT
TTO
KRAS (c.12,13,61, 146)
MUT
Escaso beneficio de estudio ampliado
WT
Estudio ampliado
RET
HER2
MET
T790M. Gold-standard tejido. Si no disponible: bx liq.
Si negativo bx liq: Repetir Bx tisular
Bx líquida NO para dx. Sí para molecular si Bx tisular insuficiente.
Si progresión a anti ALK: NO se recomienda nuevo estudio.
PD-L1
Menor del 1%
1-50%
Mayor del 50%
Inmunoterapia en primera línea o posteriores según % positividad

Seguimiento

- **Mayo 2020:** Progresión ganglionar supraclav.

Biopsia líquida

- WT. No se detecta en sangre la mutación identificada en la lesión primaria (EGFR L858R, exon 21). No se identifican mutaciones de resistencia.

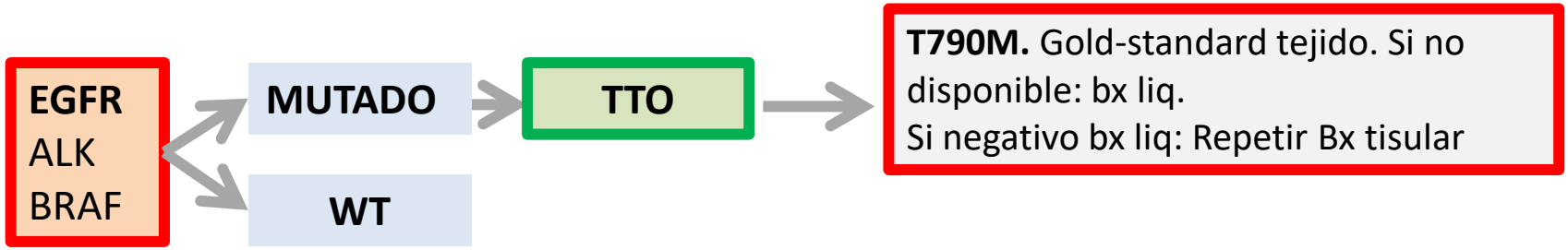

Seguimiento

- **Mayo 2020:** Progresión ganglionar supraclav.

Biopsia líquida

- WT. No se detecta la en sangre la mutación identificada en la lesión primaria (EGFR L858R, exon 21).

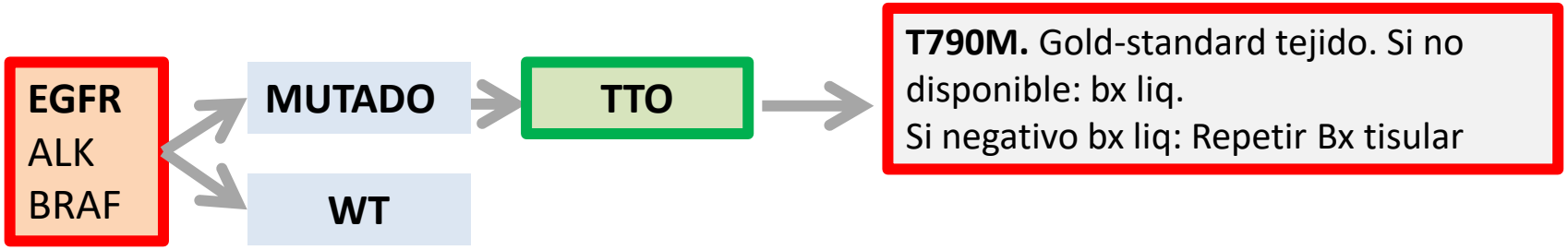

PAAF supraclavicular

PAAF supraclavicular

- PAAF: ADC. Determinación de mutaciones en EGFR. RESULTADO: mutación, exón 21, L858R. Mutación T790M (resistencia adquirida a ITK).

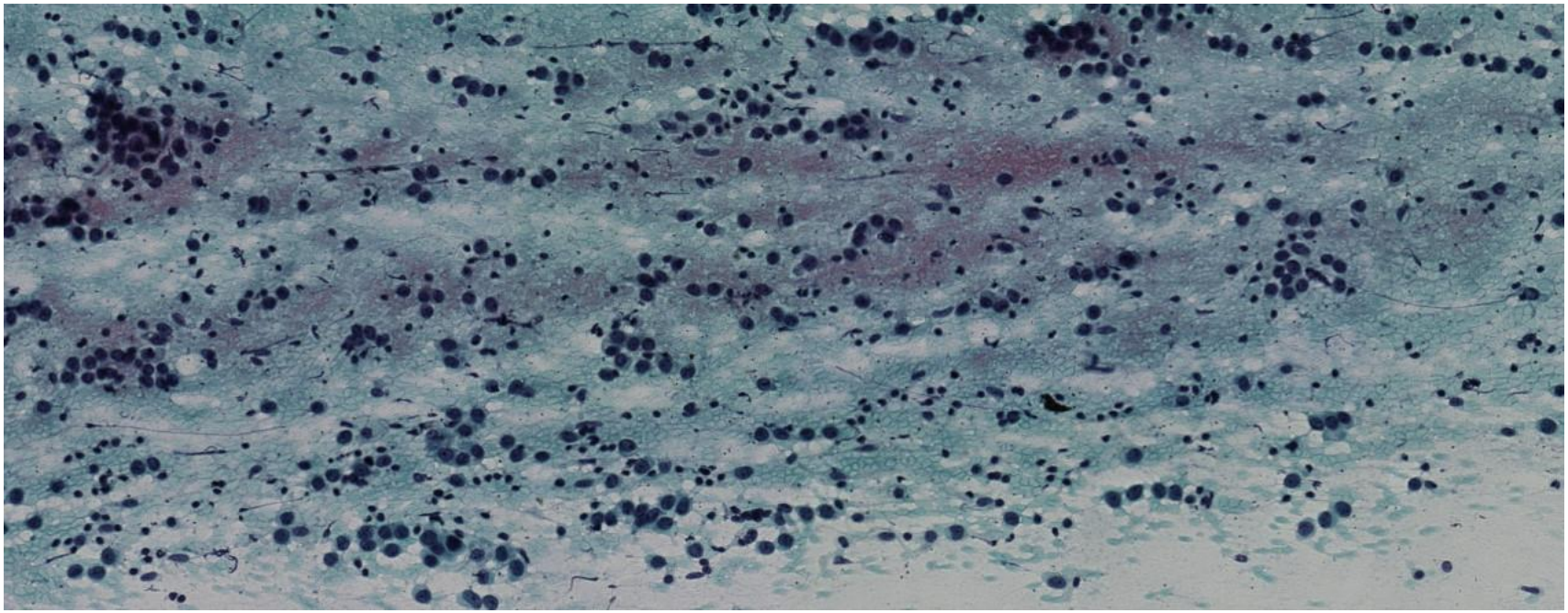

PAAF supraclavicular

- PAAF: ADC. Determinación de mutaciones en EGFR. RESULTADO: mutación, exón 21, L858R. Mutación T790M (resistencia adquirida a ITK).

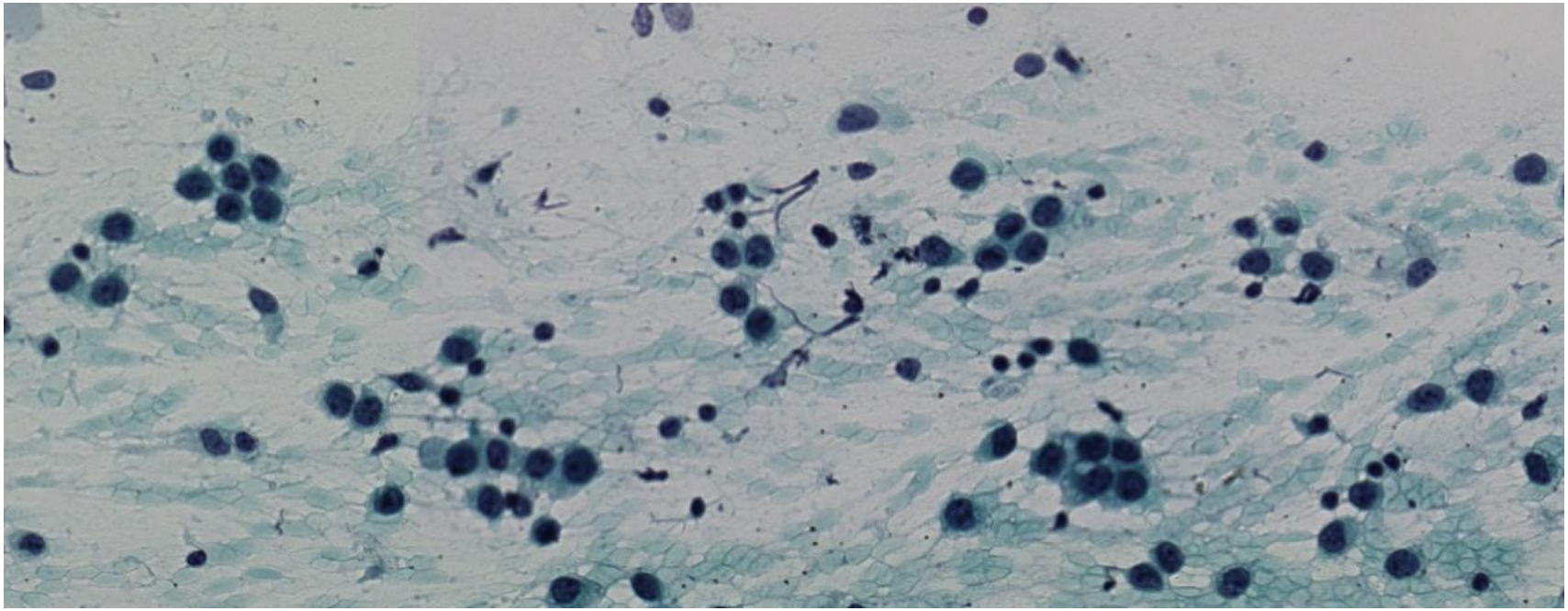

PAAF supraclavicular

- PAAF: ADC. Determinación de mutaciones en EGFR. RESULTADO: mutación, exón 21, L858R. Mutación T790M (resistencia adquirida a ITK).

Tto sistémico, enf avanzada

- ITK de nueva generación: osimertinib.

Seguimiento

- **Noviembre 2020:** respuesta parcial.

Conclusiones

- Las adenopatías metastásicas accesibles permiten un estudio menos invasivo de la enfermedad.
- Nuevos procedimientos diagnósticos, como EUS-FNA, permiten el estudio de ganglios linfáticos antes no valorables.
- El material citológico (extensiones y bloque celular) constituye una fuente válida para diagnóstico de NSCLC y tipificación de biomarcadores.
- El seguimiento mediante PAAF sucesivas a nuevas lesiones metastásicas se ha demostrado útil para conocer la evolución de la enfermedad y ofrecer tratamiento dirigido.

Estudio de biomarcadores y selección de tratamiento en carcinoma pulmonar de célula no pequeña.

A propósito de un caso.

Isabel Betancor Fernández, Alejandro Brito García, Sonia García Hernández, María Carmen Martín Corriente, Candelaria García Castro, Eduardo Salido.

1ª REUNIÓN VALENCIANO-CANARIA

113ª REUNIÓN TERRITORIAL VALENCIANA

30ªREUNIÓN TERRITORIAL CANARIA DE LA SEAP

26 de noviembre de 2020