Hospital Clínic Universitari de València

SEAP-IAP

[Sociedad Española de Anatomía Patológica]

[International Academy of Pathology]

Un diagnóstico inesperado

Dra. Lorena Alarcón Molero

Dra. Joana C. Gómez Adrián y Dr. Carlos Fernández Sellers

Hospital Clínico Universitario de Valencia

Caso clínico

- Varón de 67 años, DM-II
- Disnea (2 semanas)
- Pruebas de imagen
  - Rx tórax: DP bilateral y aumento de la densidad parahiliar derecha
  - TAC: masa mediastínica (82x81x160 mm), engloba aorta descendente, conducto torácico y adenopatías (13 y 16 mm).

VATS (biopsia quirúrgica)

Caso clínico

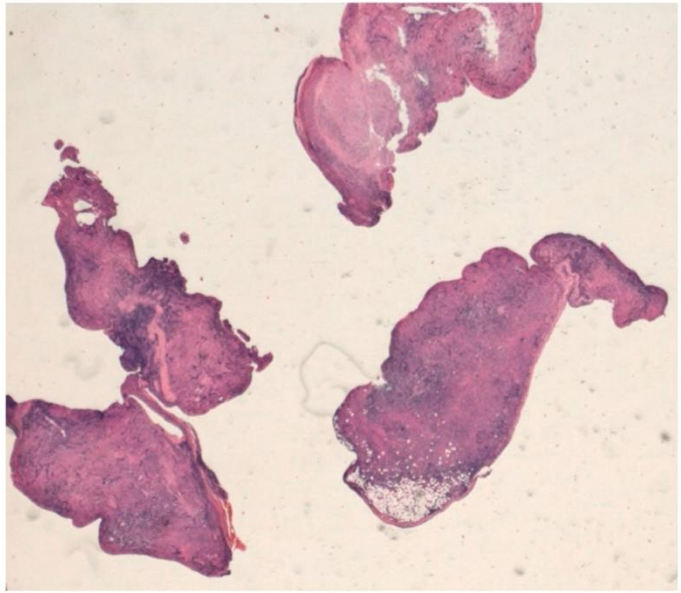

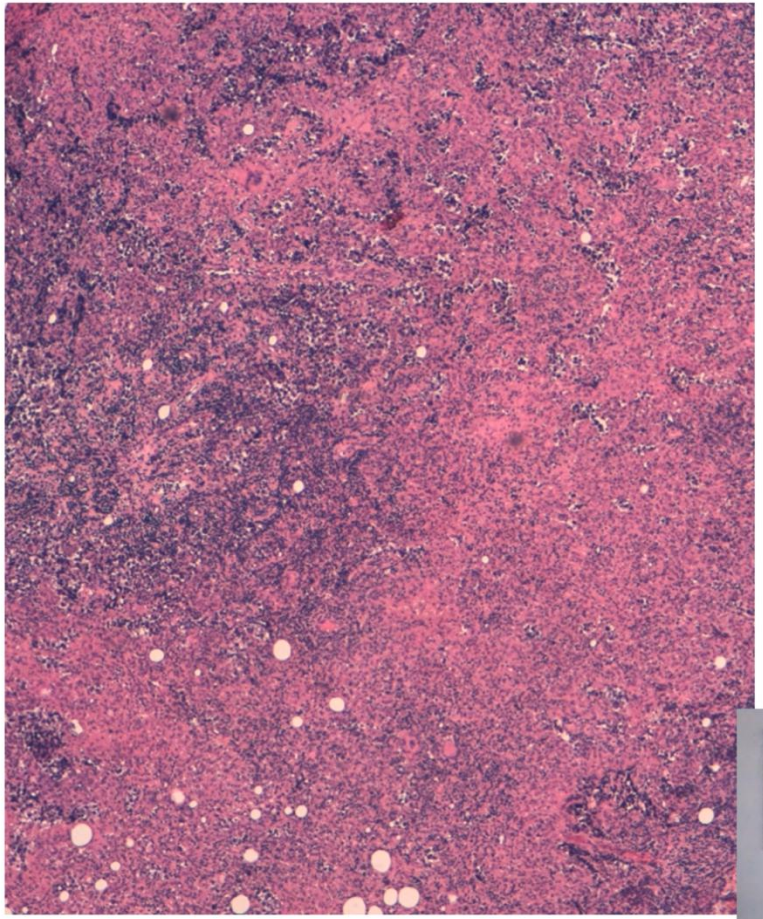

Caso clínico

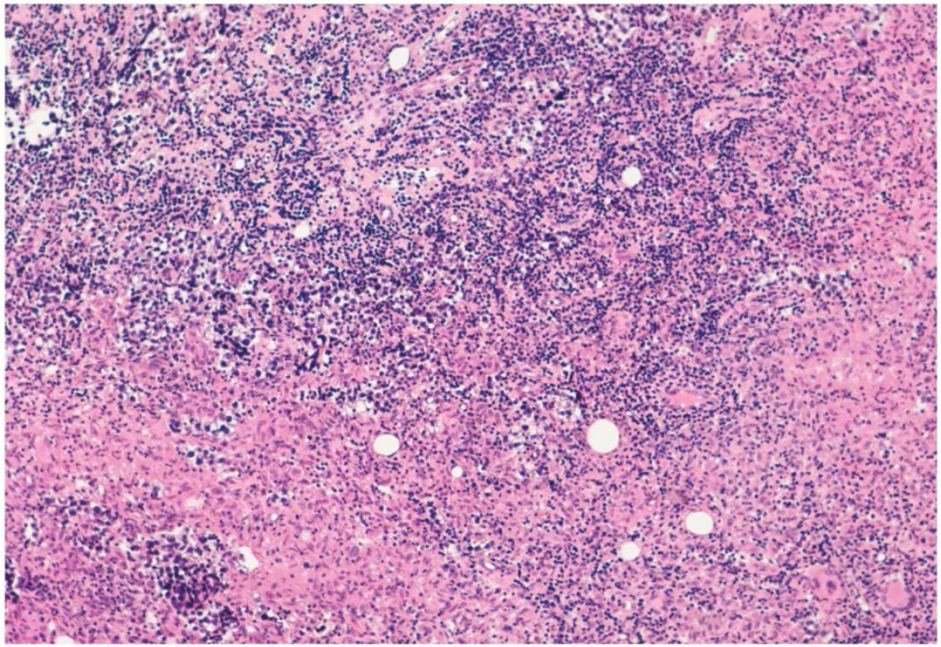

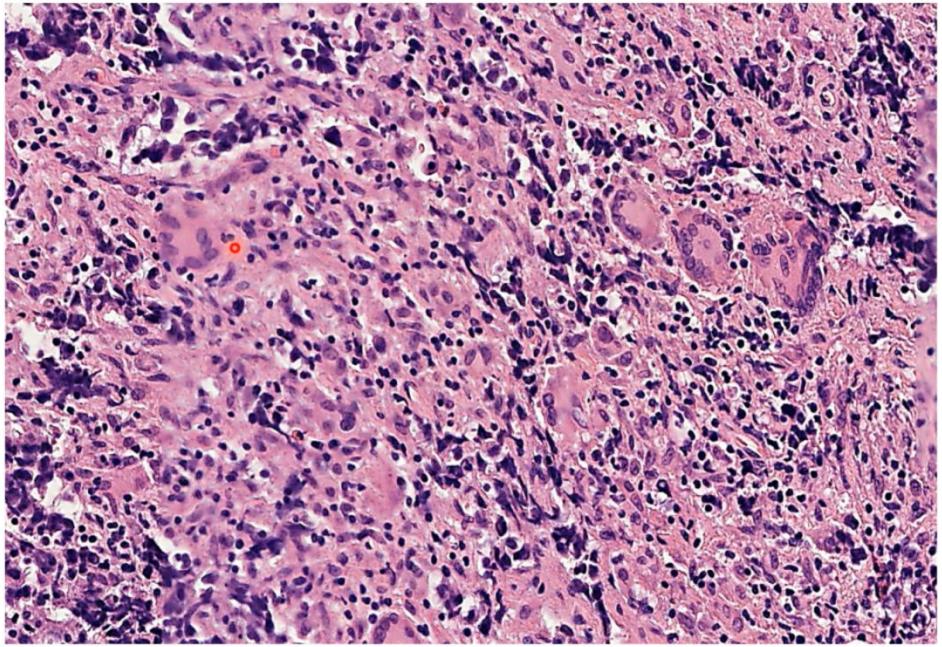

Caso clínico

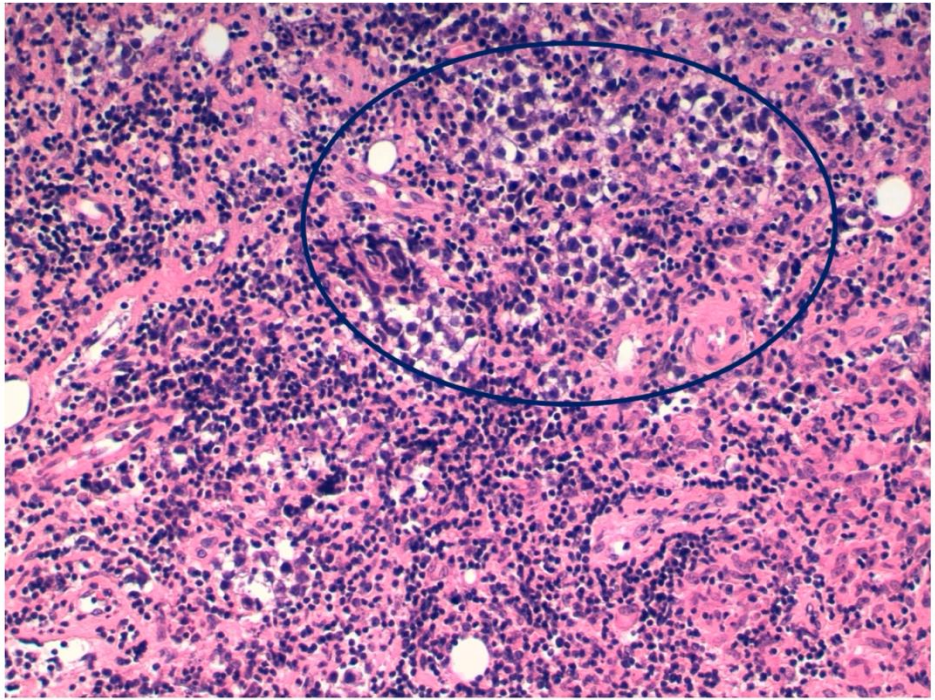

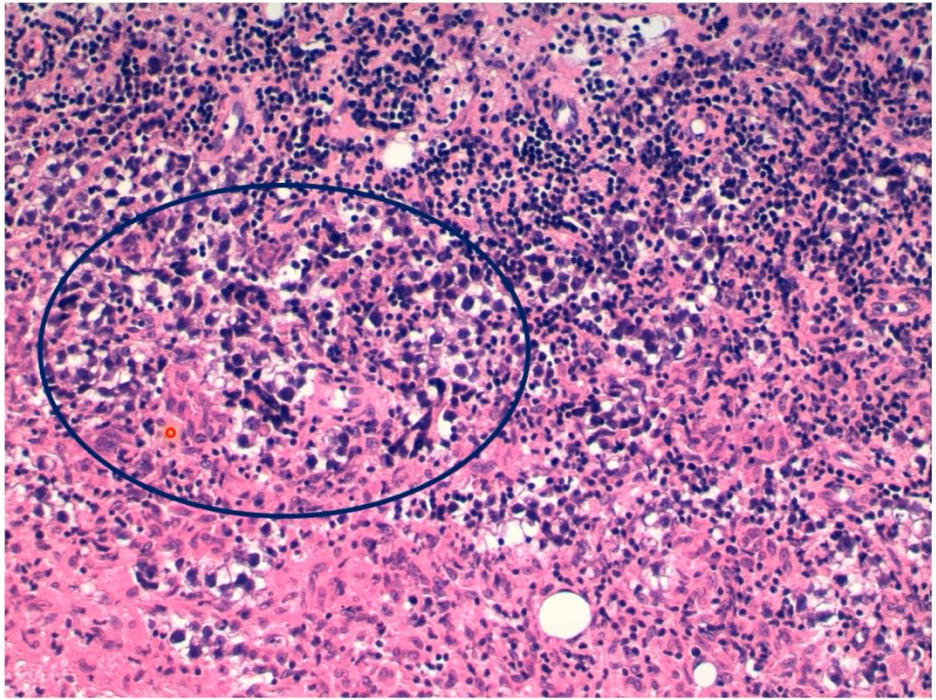

Caso clínico

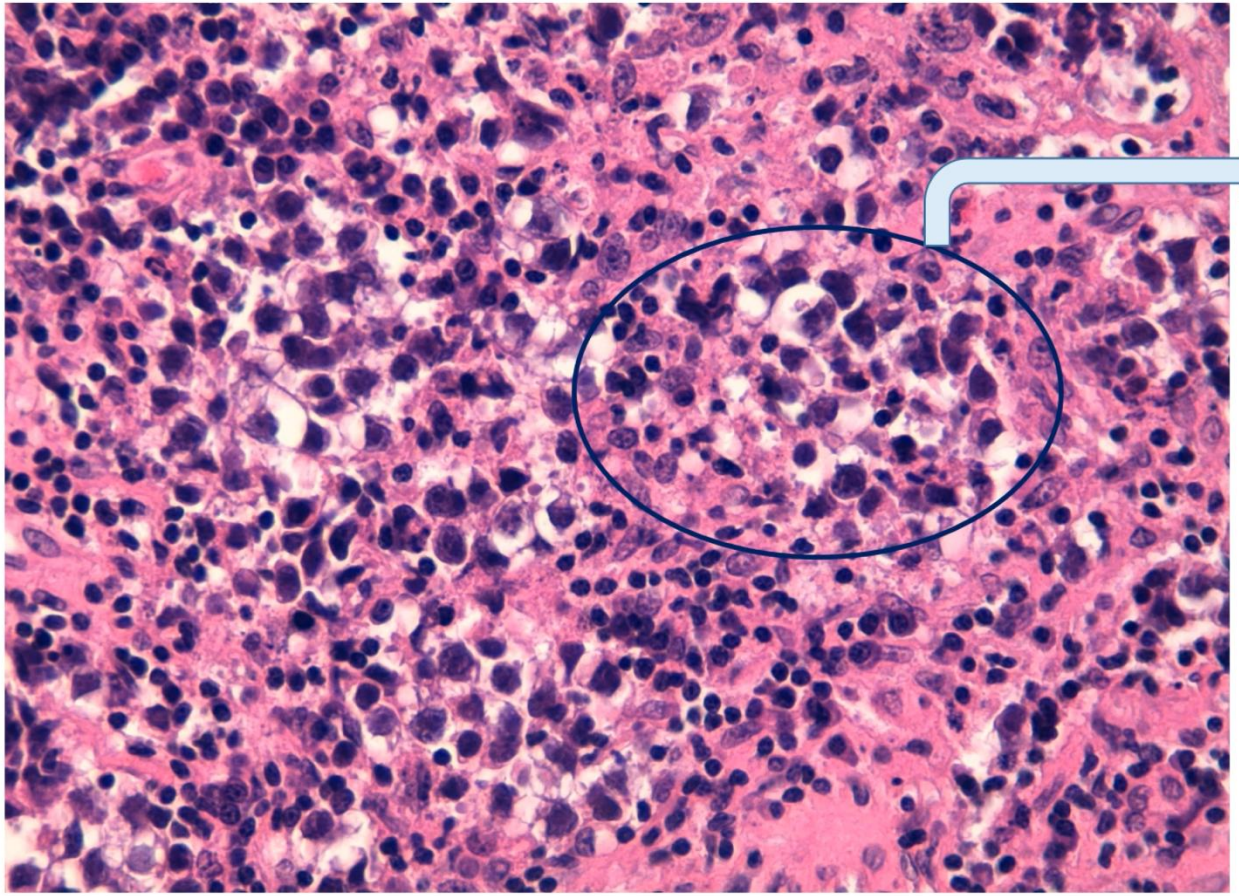

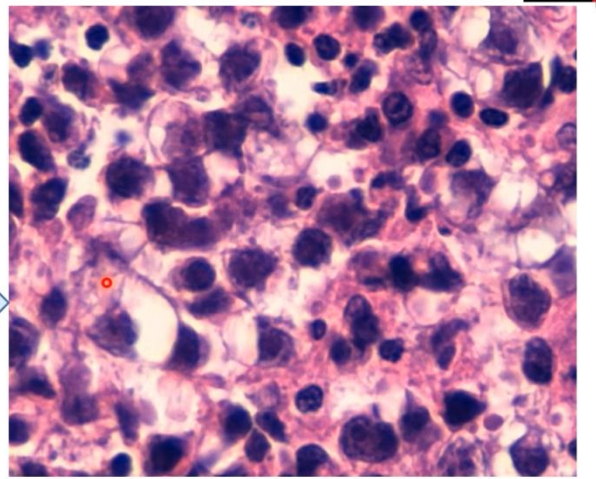

Caso clínico

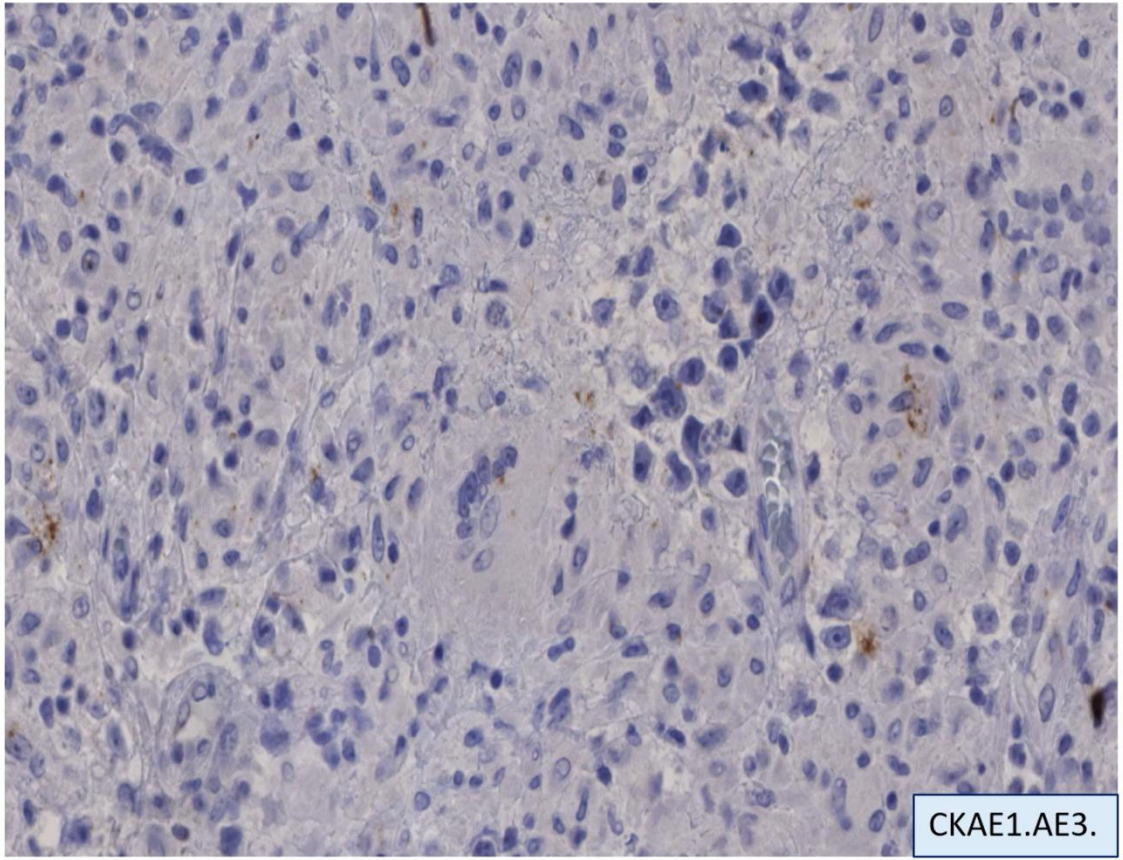

Caso clínico

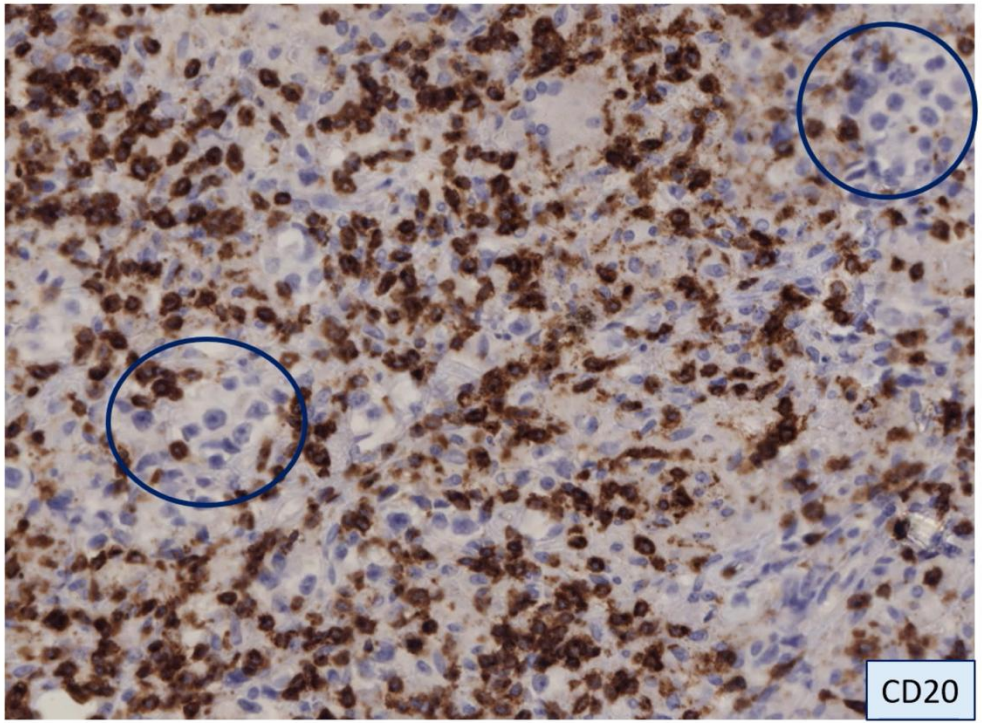

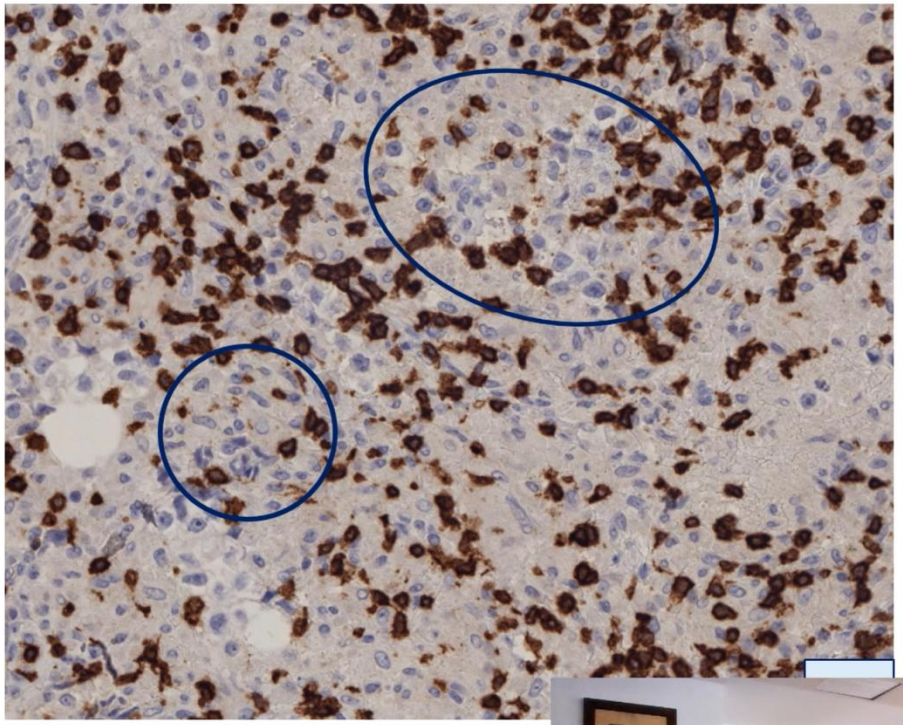

Caso clínico

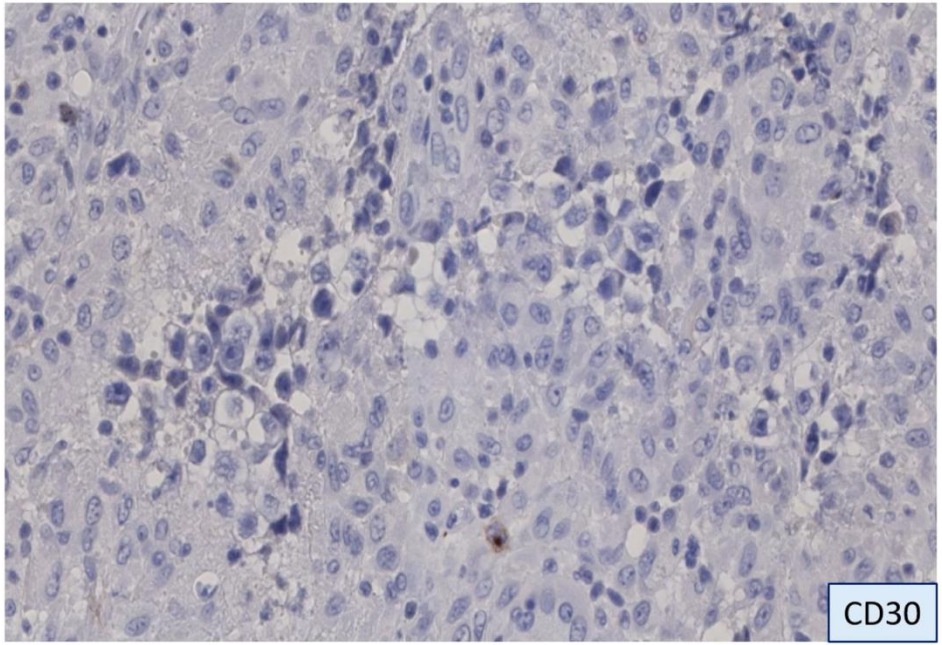

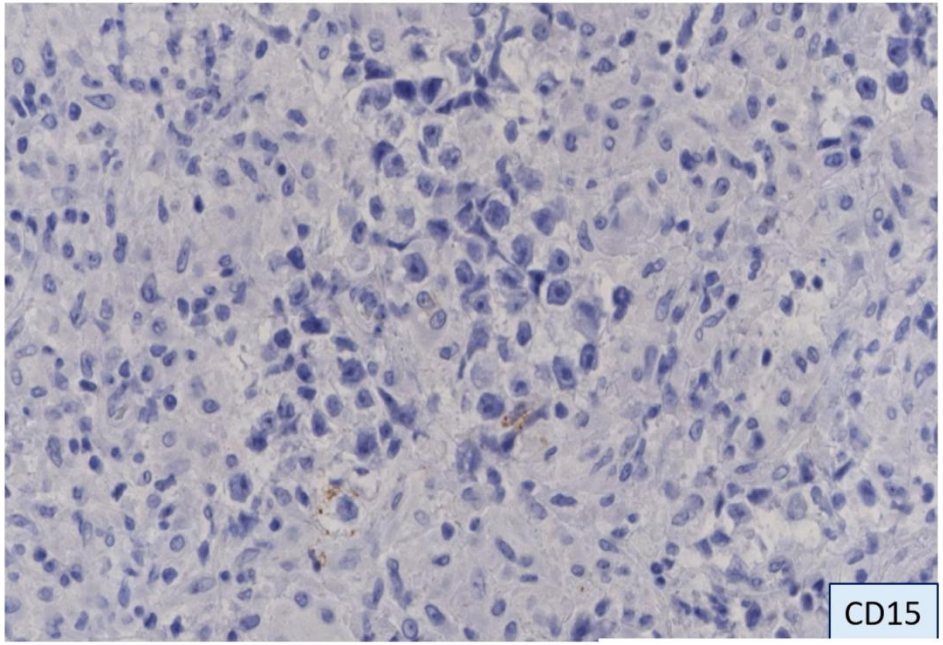

Caso clínico

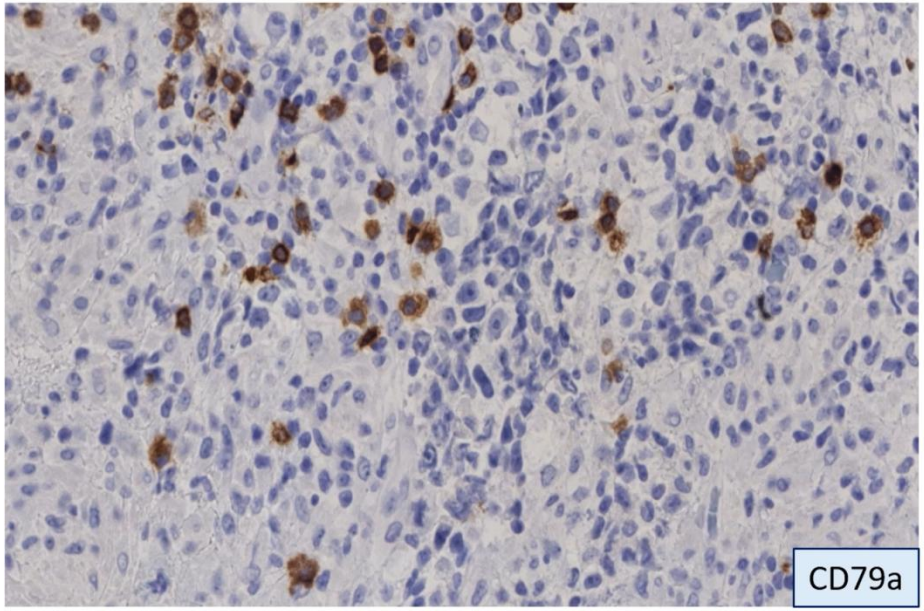

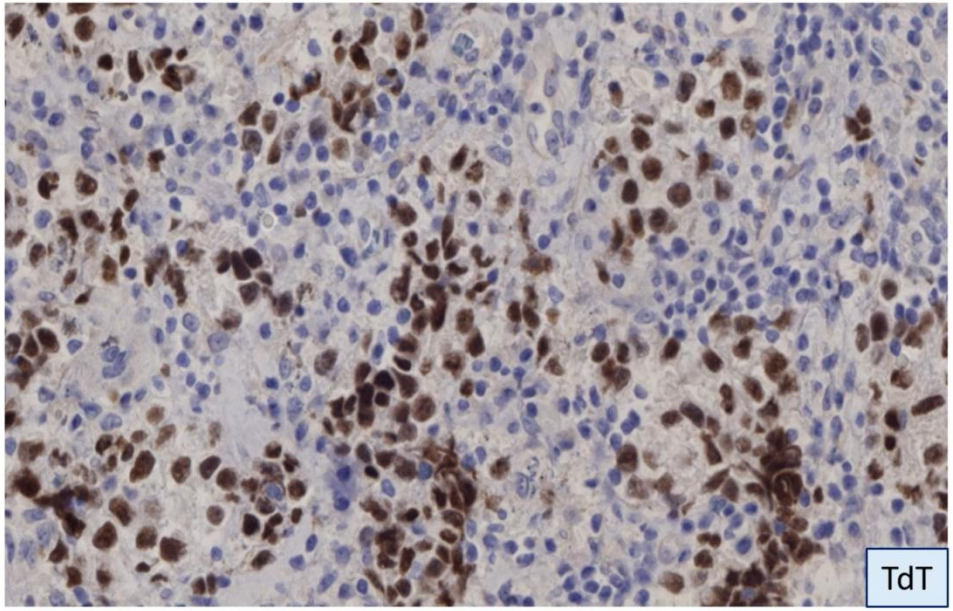

Caso clínico

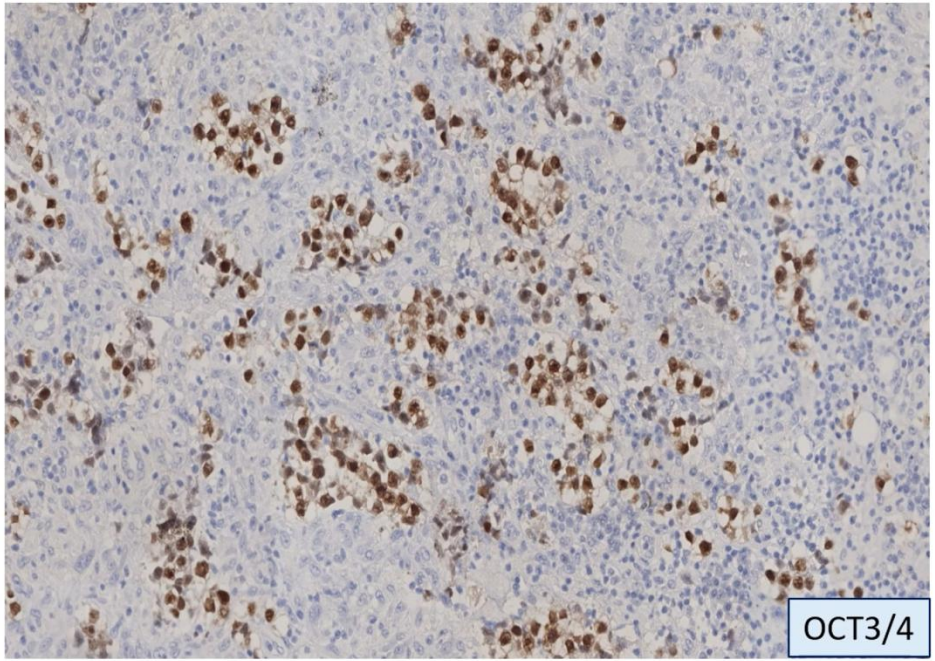

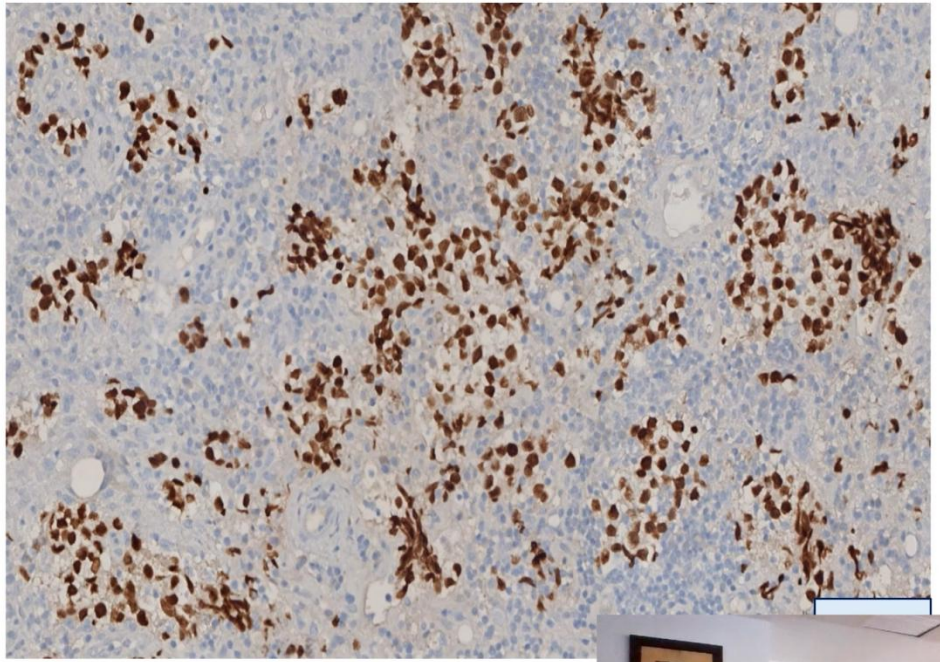

Estudio de extensión: no se encontró tumor a nivel gonadal

Seminoma mediastínico con reacción granulomatosa florida

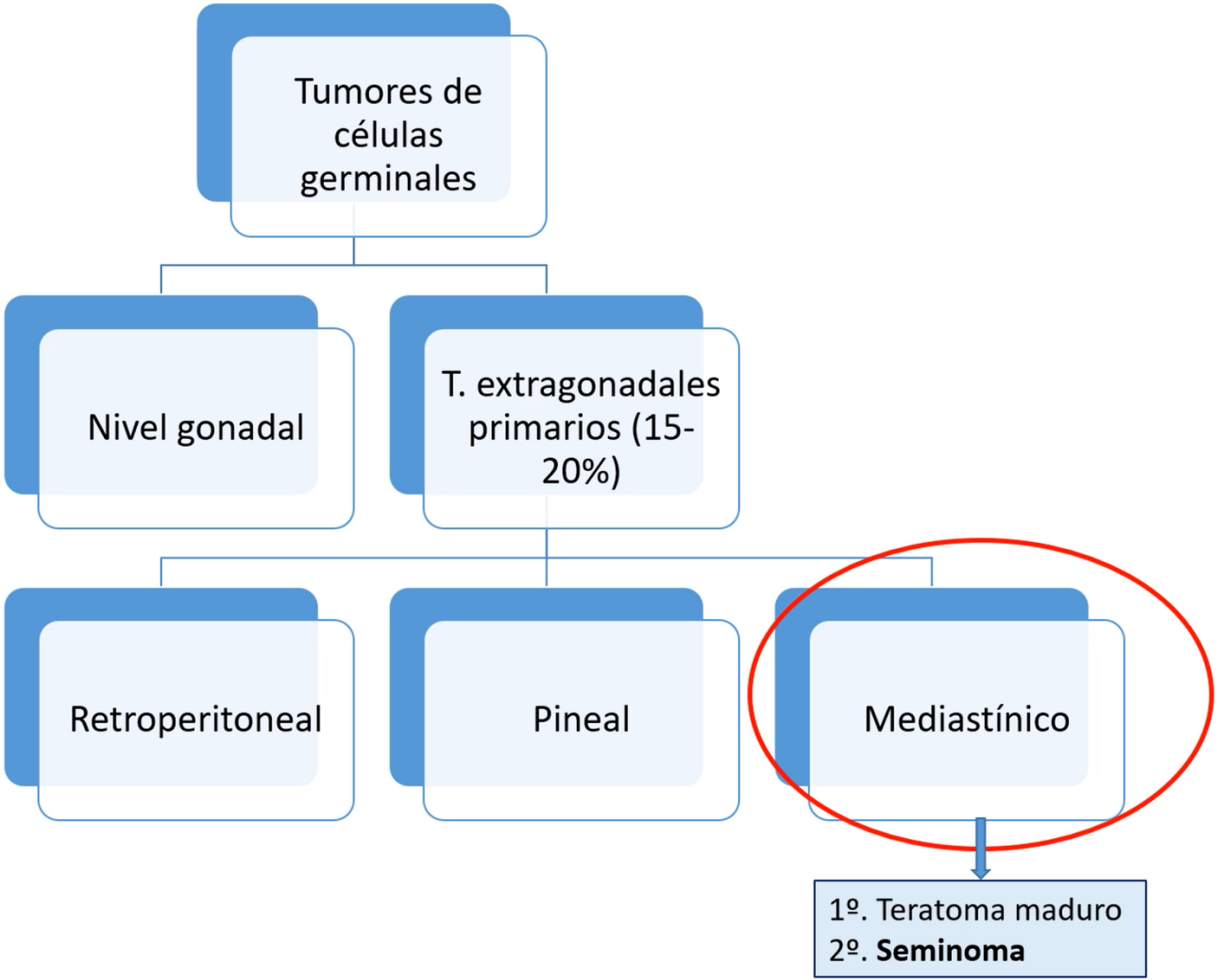
Tumores de células germinales
Nivel gonadal
T. extragonadales primarios (15-20%)
Retroperitoneal
Pineal
Mediastínico
1º. Teratoma maduro
2º. Seminoma

El seminoma mediastínico:

- Asintomáticos y hallazgo incidental
- Clínica: disnea, tos, fiebre, pérdida de peso o SVCS
- Comparten características histológicas e IHQ con sus homólogos gonadales (excluir una metástasis).

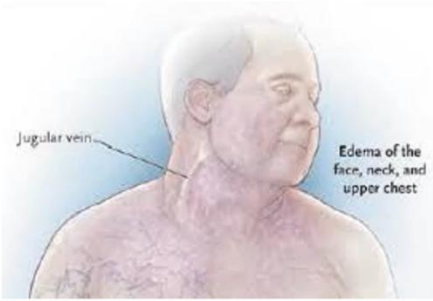

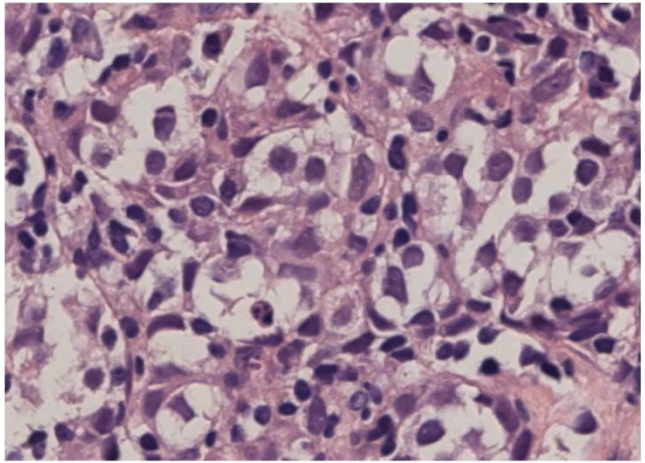

Cambios secundarios:

-Reacción granulomatosa epitelioide

-Hiperplasia folicular reactiva

-Tejido tímico remanente

-Células similares al sincitotrofoblasto

-Degeneración quística y cambio fibrótico

Enmascarar el diagnóstico

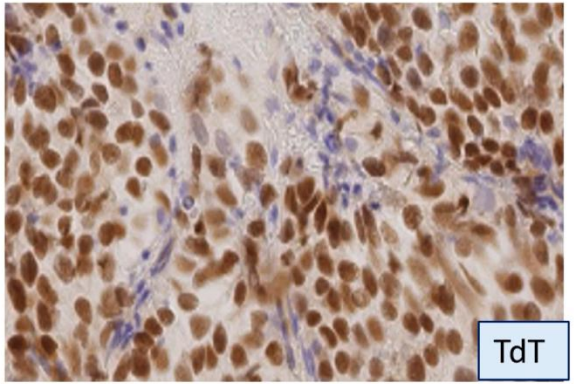

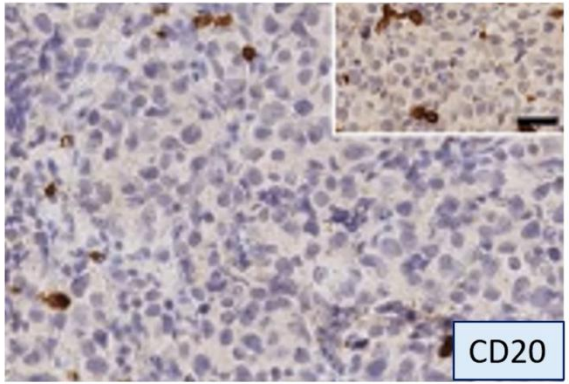

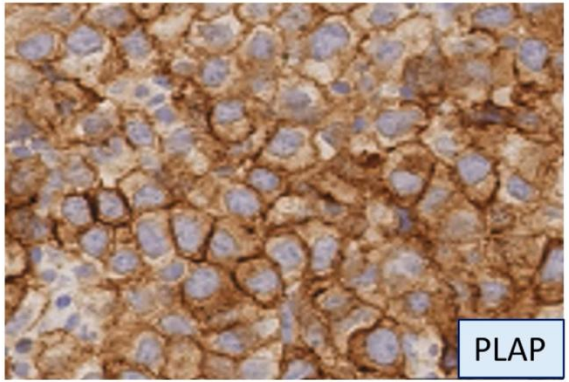

Tinción nuclear para TdT

- TdT: positivo en la leucemia/linfoma linfoblástico.
- Ambas pueden ser CD45 y CD20 (-).
- Realizar otros marcadores de células germinales (PLAP, CD117, D2-40, OCT3/4, SOX2 y SALL4).

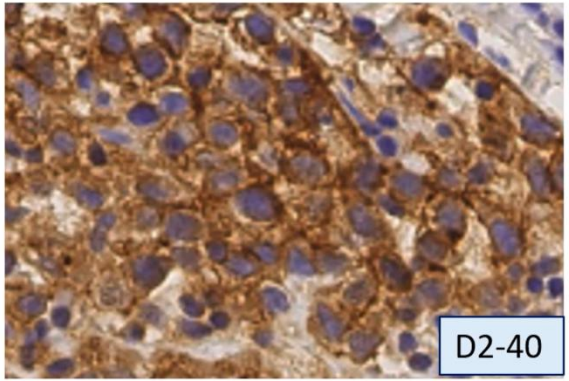

Conclusiones

- Ante un tumor mediastínico con reacción granulomatosa florida, descartar un seminoma.
- El seminoma mediastínico primario es el segundo tumor más frecuente del mediastino (excluir una metástasis).

- Cambios secundarios que pueden enmascarar el diagnóstico.
- Aunque la positividad para TdT suele hacer pensar en un linfoma linfoblástico; si la morfología y la inmunohistoquímica no cuadran con esa entidad, hay que tener en cuenta otros diagnósticos que también son TdT+.

- Realizar un diagnóstico preciso, porque dependerá el pronóstico y el tratamiento.

M
v