113ª Reunión Regional SEAP CV

Víctor Vivó, Elia Muñoz

Hospital General Universitari de Castelló

Patología del ganglio linfático

CASO 4

#0

Anamnesis
Macroscopía
Microscopía
Discusión

#1

Anamnesis

Macroscopía

Microscopía

Discusión

#1. Anamnesis (I):

♂ 41 años

CLÍNICA

- Obesidad mórbida
- **Fiebre**, **dolor abdominal**
- Anemia y linfopenia

#1. Anamnesis (II):

♂ 41 años

RADIOLOGÍA

- ECOGRAFÍA ABDOMINAL: **masa**
- TC: lesión sólida bien delimitada adyacente a la a. iliaca izquierda 7,7 cm

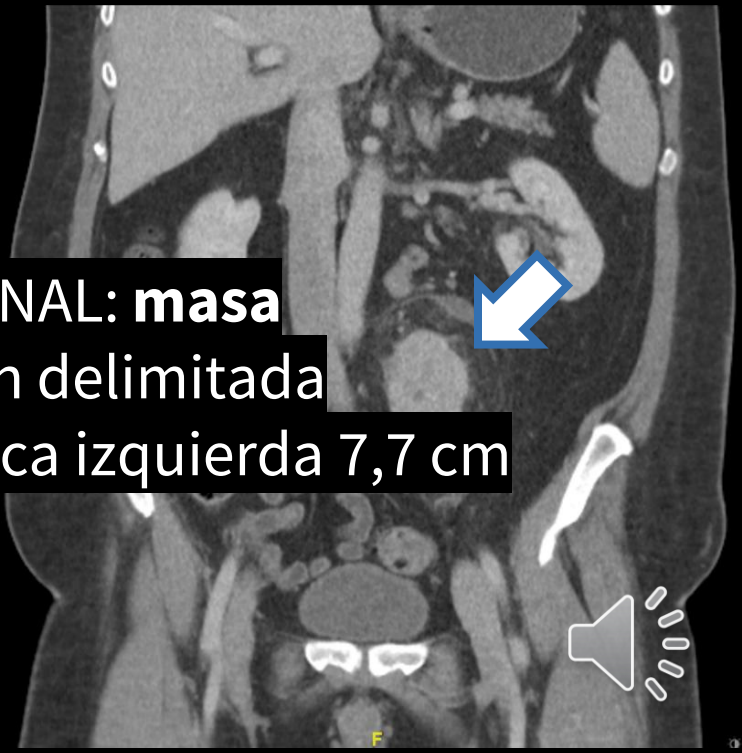

#1. Anamnesis (III):

♂ 41 años

ANATOMÍA PATOLÓGICA



- Tumor lipomatoso con ganancia MDM2 y CDK4
- Nuevo TC: masa estable. Cambios inflamatorios de grasa perilesional

#2

Anamnesis

Macroscopía

Microscopía

Discusión

#2. Macroscopía (I):

PIEZA QUIRÚRGICA

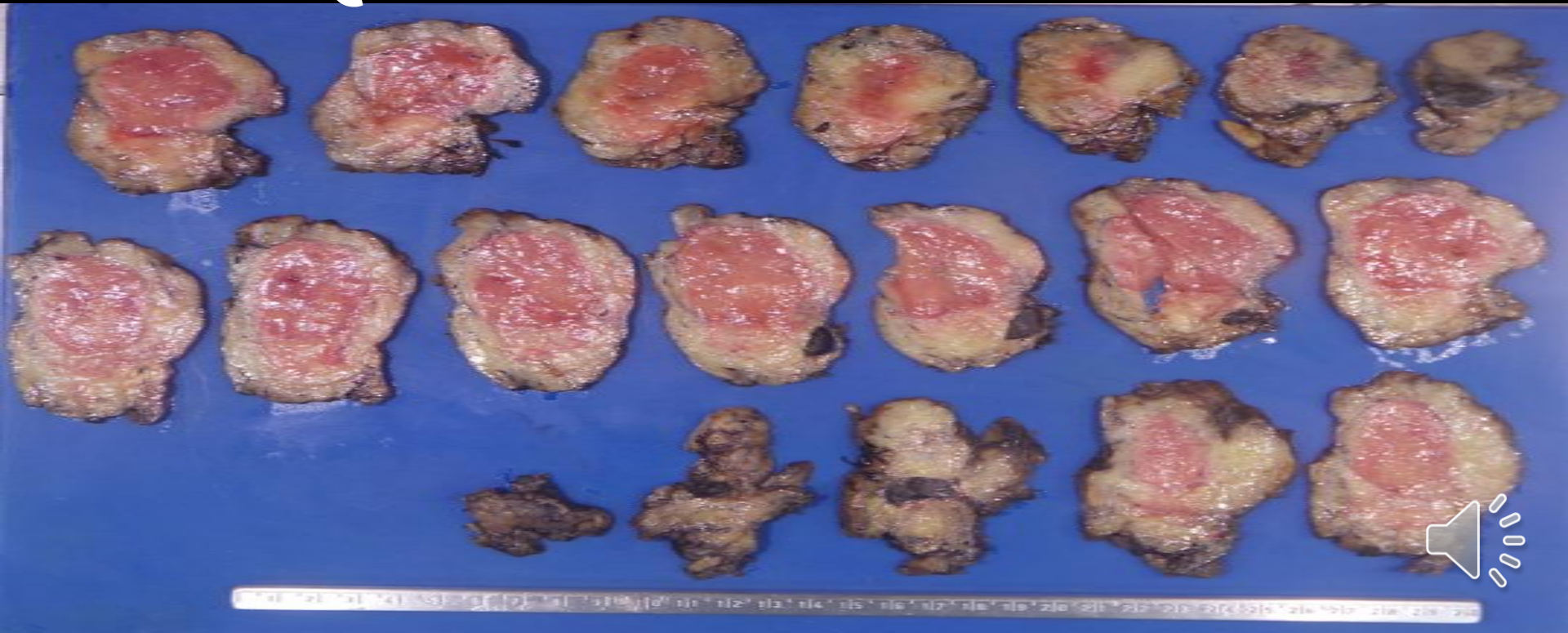

#2. Macroscopía (II):

PIEZA QUIRÚRGICA

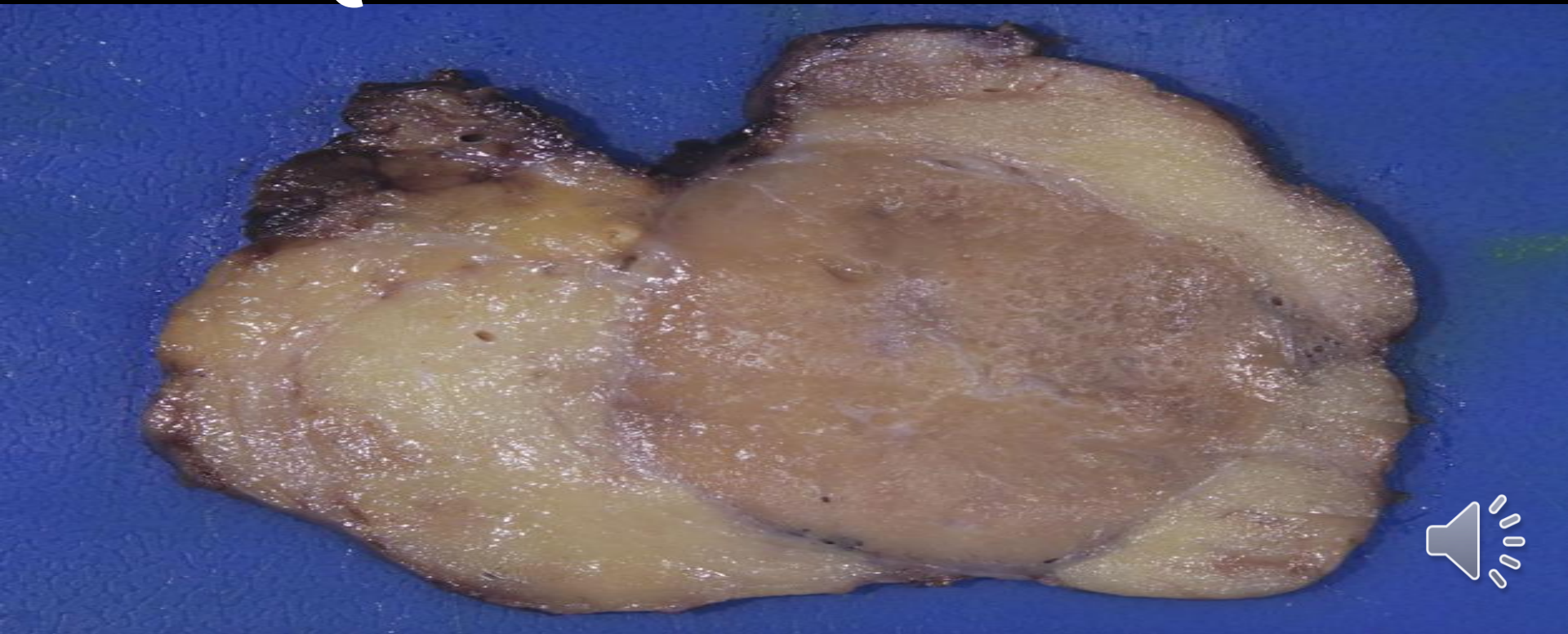

#3

Anamnesis
Macroscopía
Microscopía
Discusión

#3. Microscopía (I):

PIEZA QUIRÚRGICA

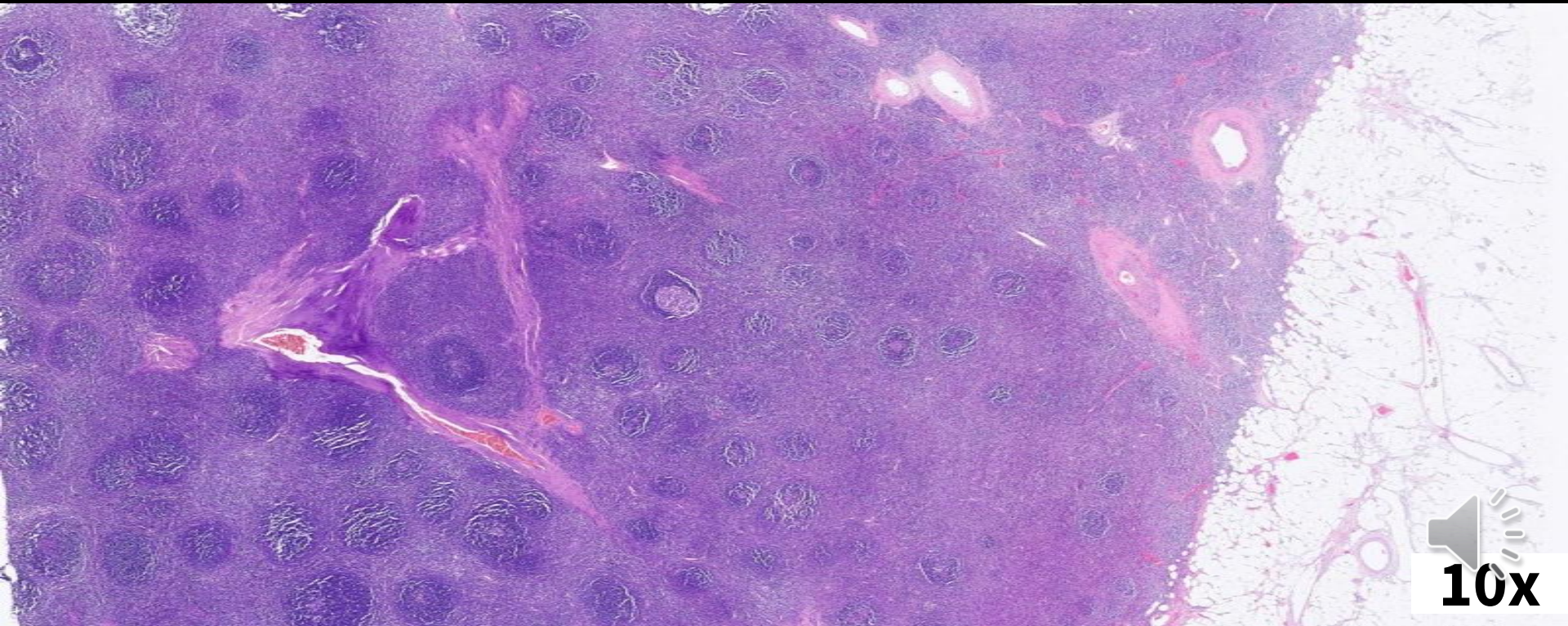

#3. Microscopía (II):

PIEZA QUIRÚRGICA

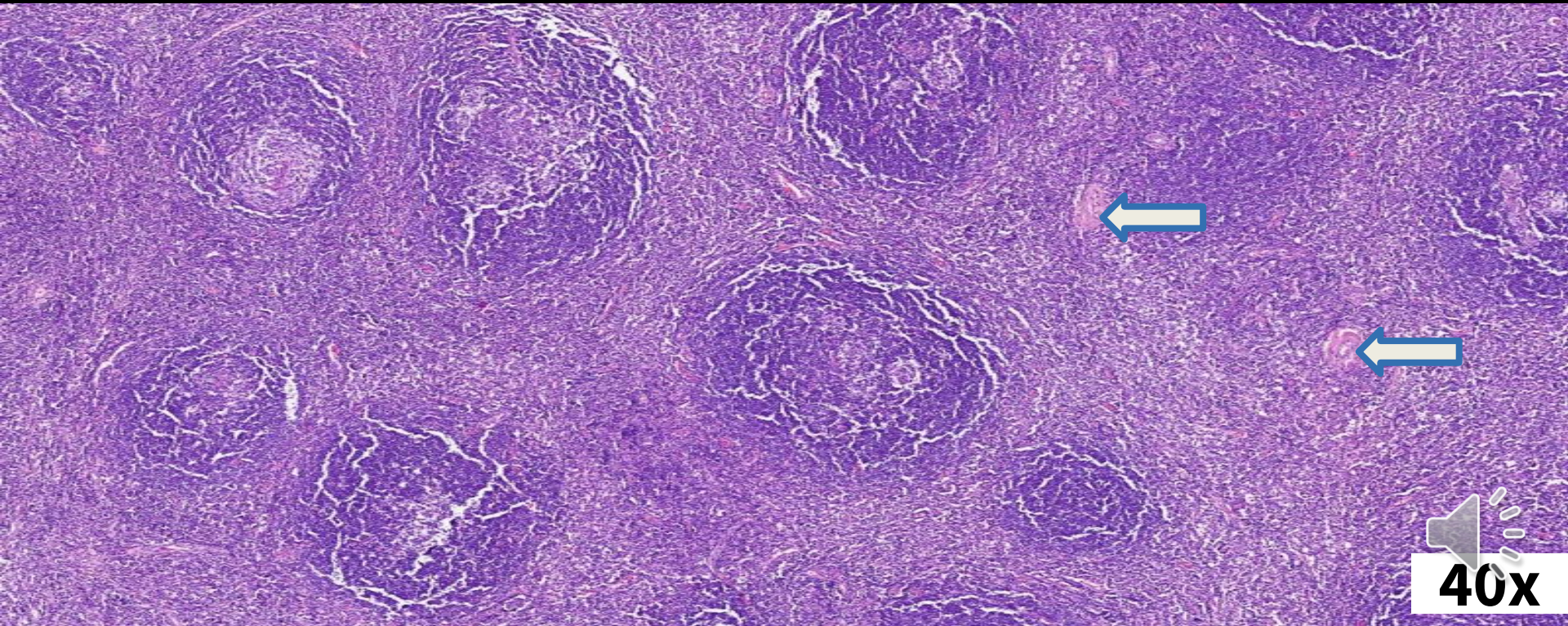

#3. Microscopía (II):

PIEZA QUIRÚRGICA

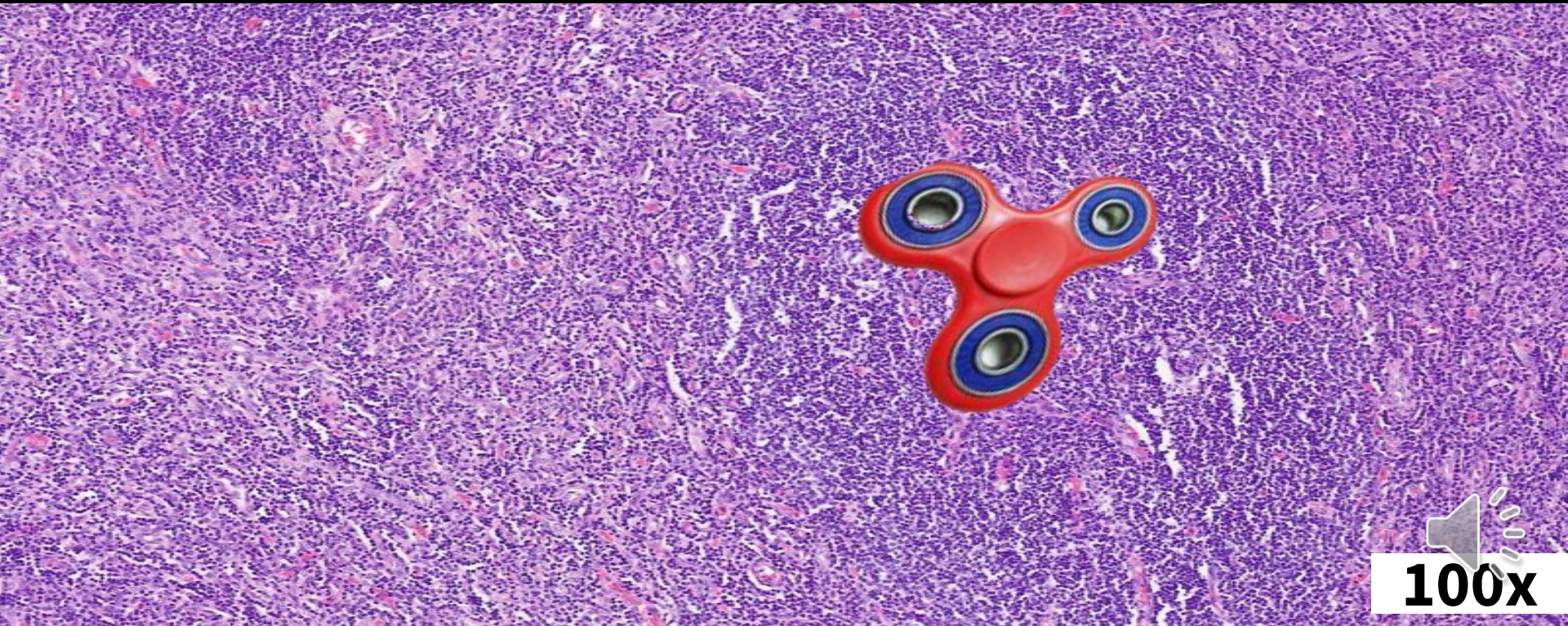

#3. Microscopía (IV):

PIEZA QUIRÚRGICA

#3. Microscopía (V):

PIEZA QUIRÚRGICA

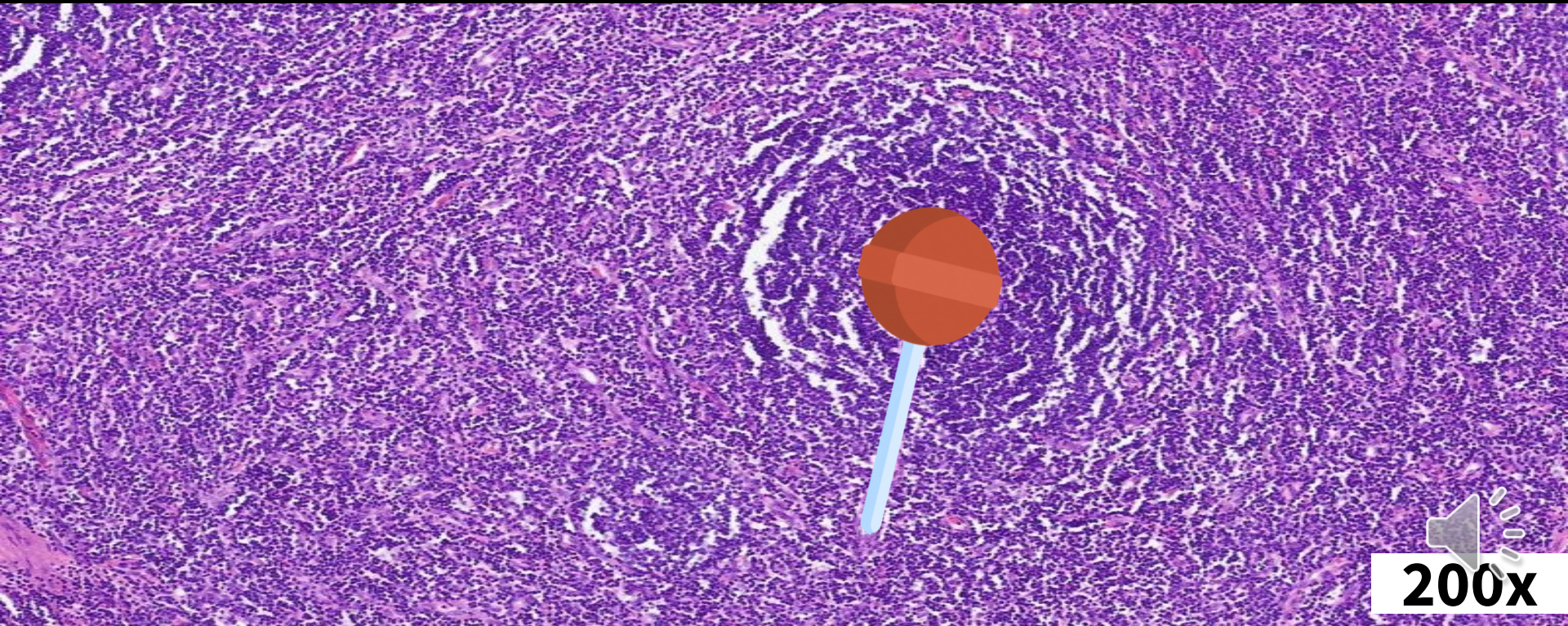

#3. Microscopía (VI):

PIEZA QUIRÚRGICA

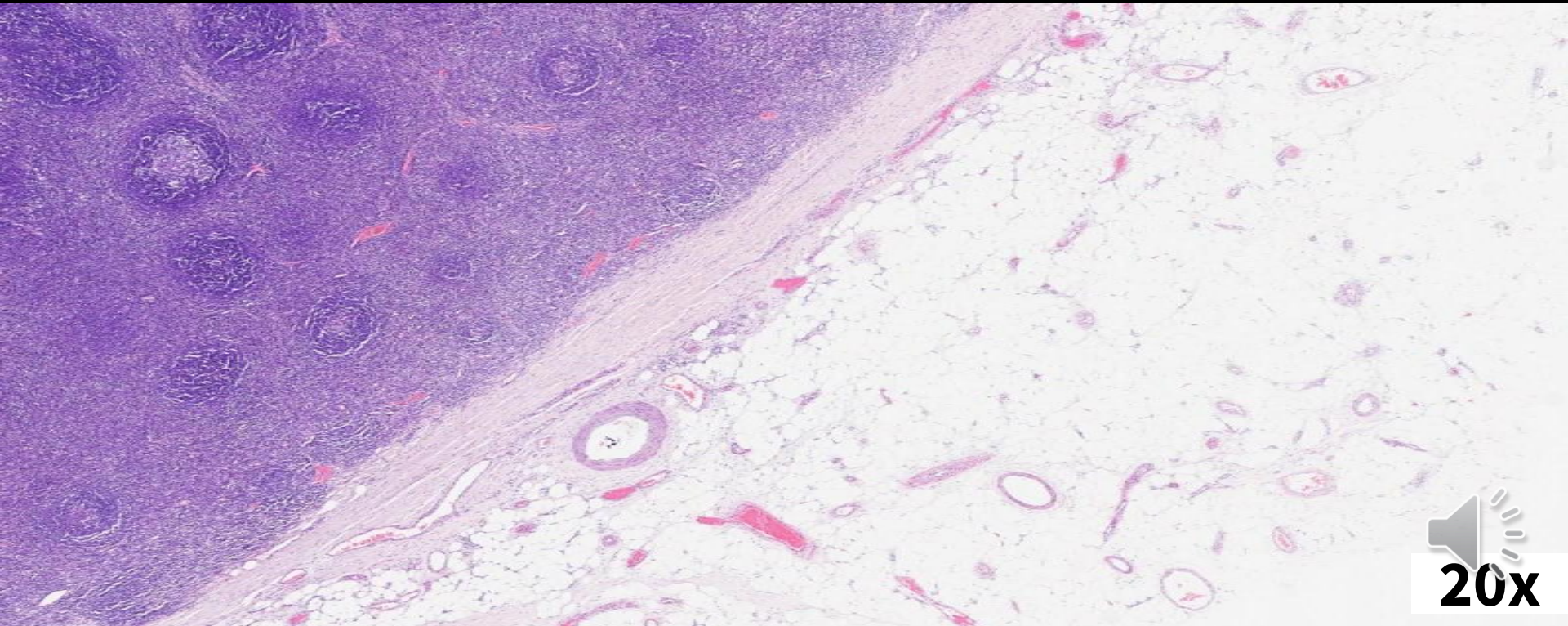

#3. Microscopía (VII):

PIEZA QUIRÚRGICA

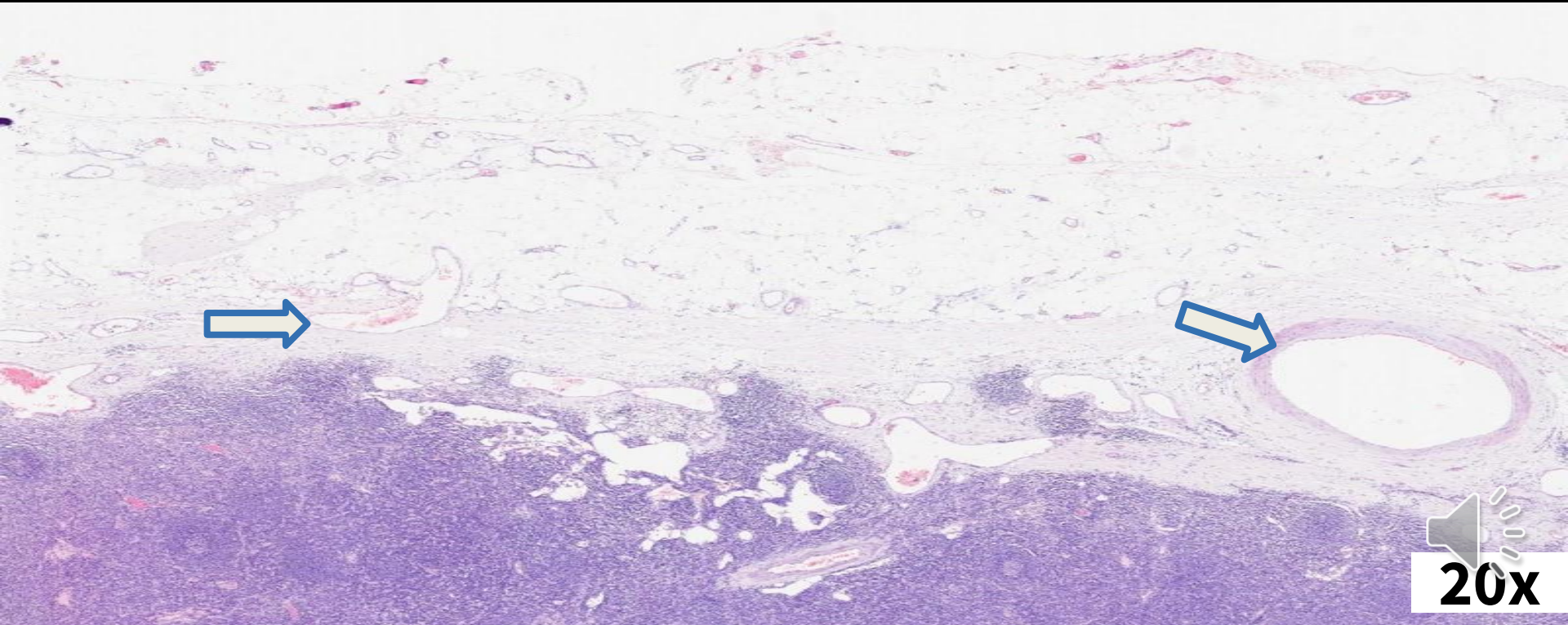

#3. Microscopía (VIII):

PIEZA QUIRÚRGICA

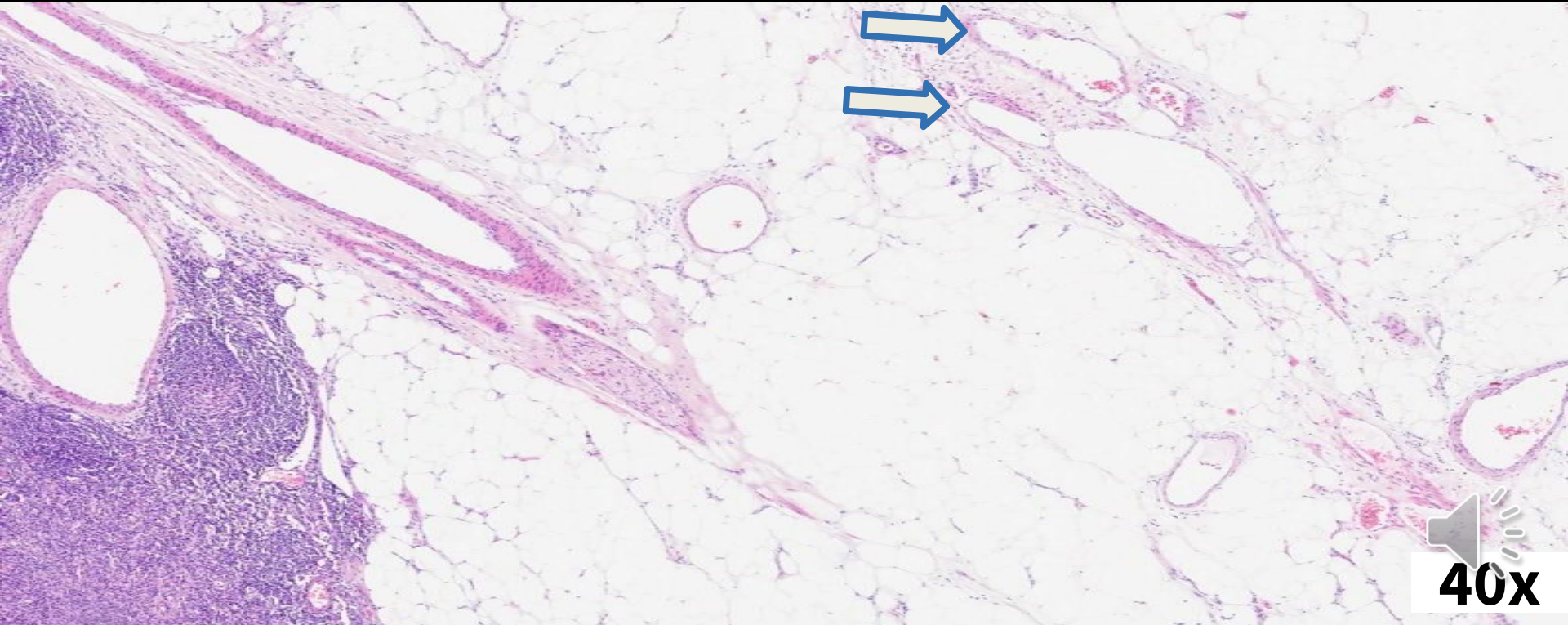

DIAGNÓSTICO:

PIEZA QUIRÚRGICA

"Masa retroperitoneal":

- Hiperplasia linfoide nodal con patrón morfológico de **enfermedad de Castleman de tipo hialinovascular**.
- HHV-8 negativo.
- **Hamartoma angiolipomatoso asociado a Enfermedad de Castleman**.

Warnke RA, Weiss LM, Chan JKC, et al. Atlas of Tumour Pathology. Armed Forces Institute of Pathology; Washington, USA: 1995. Tumours of the lymph nodes and spleen, 3rd series; pp. 437–42

#4

Anamnesis
Macroscopía
Microscopía
Discusión

#4. Discusión (I):

PROCESO DIAGNÓSTICO

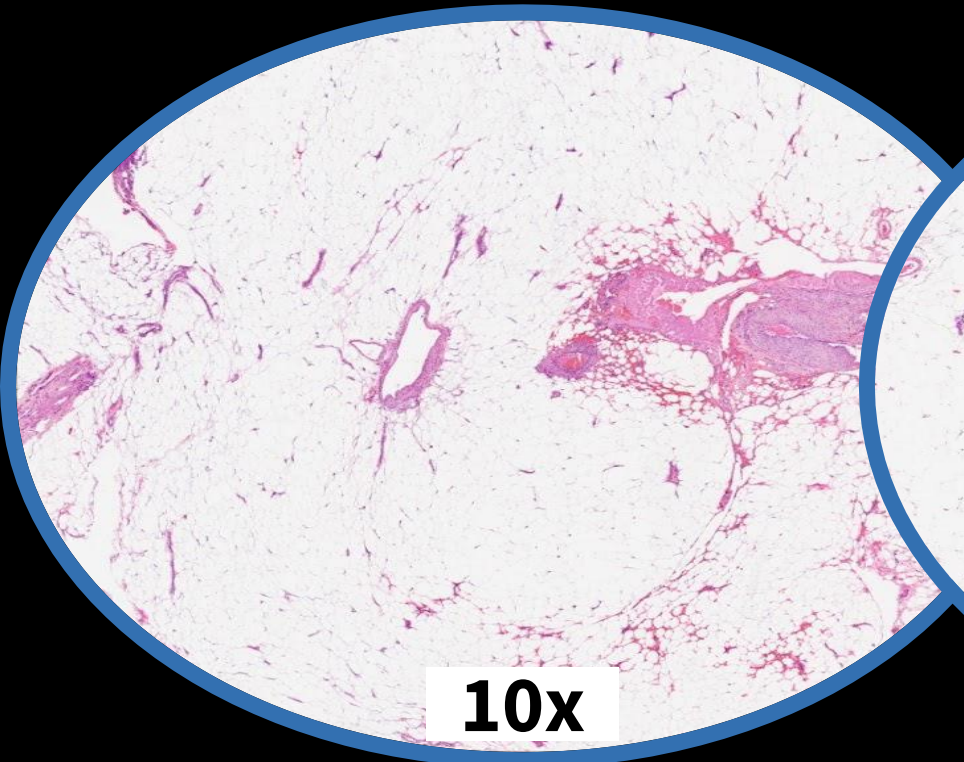

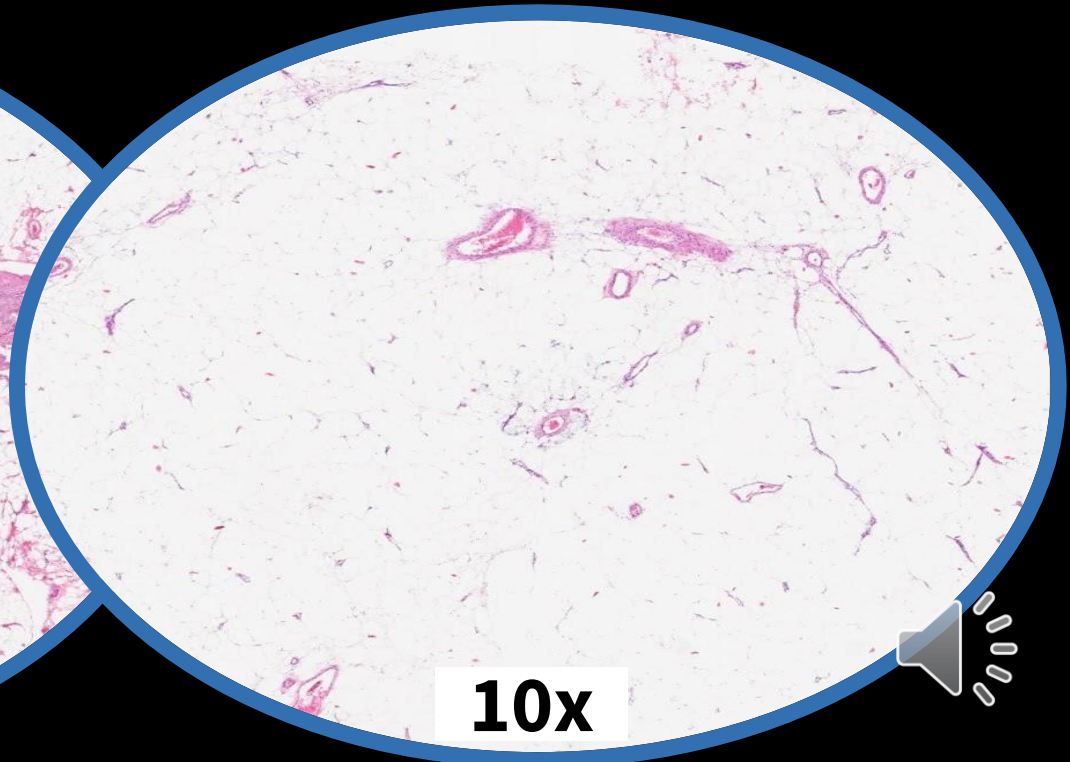

#4. Discusión (II):

PROCESO DIAGNÓSTICO

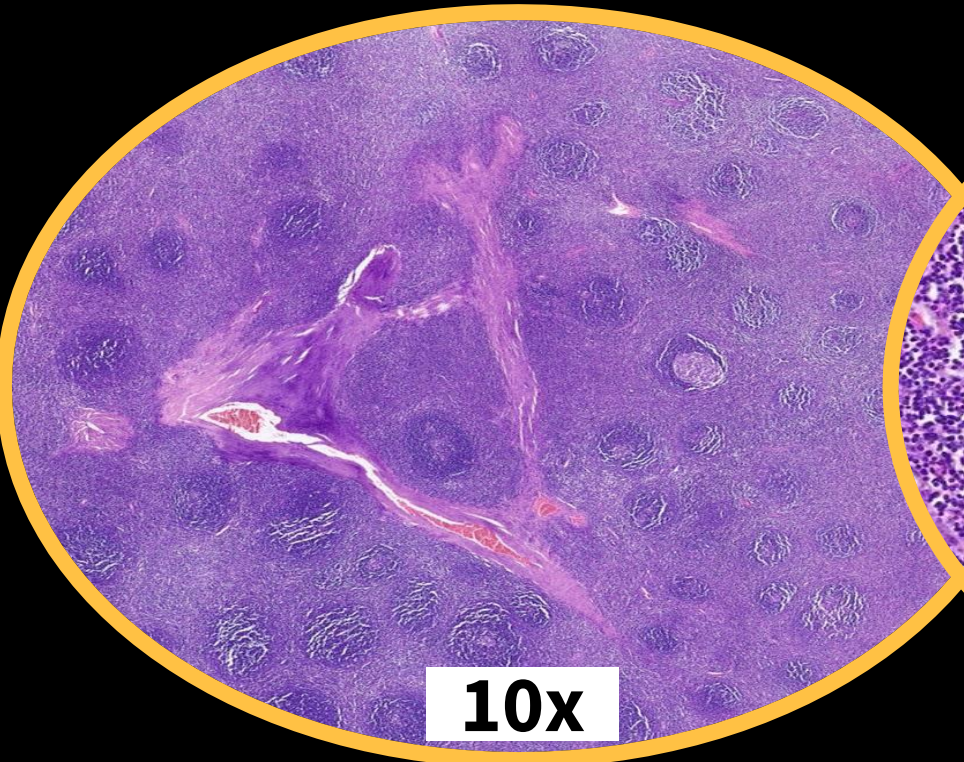

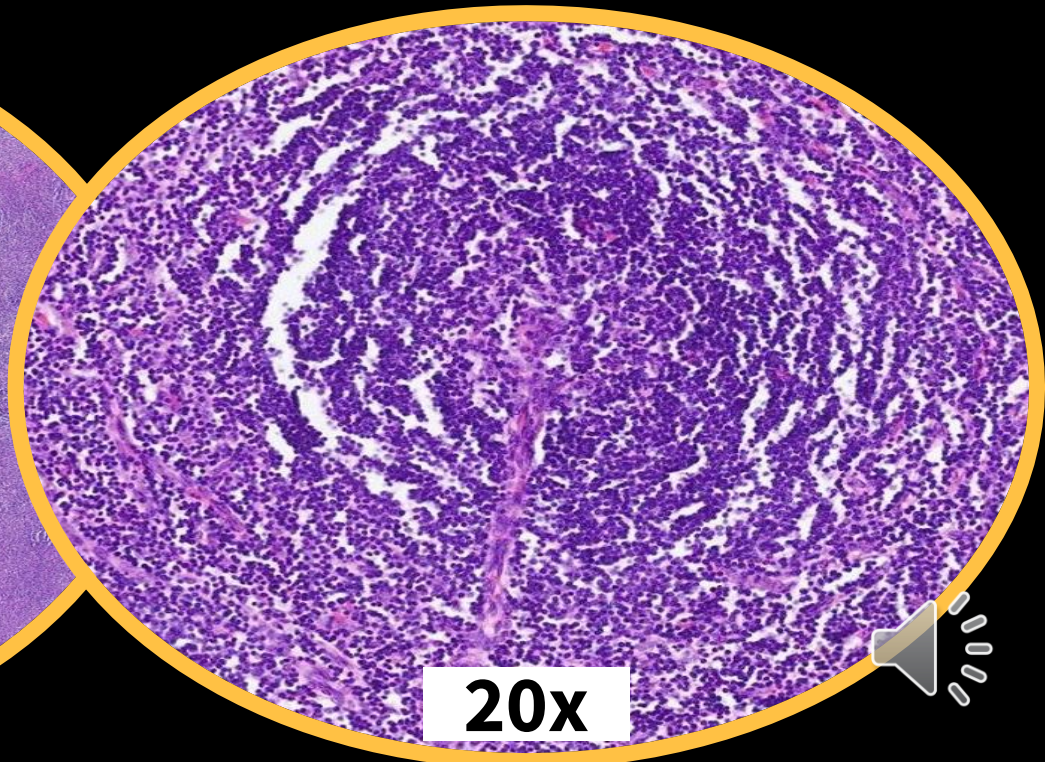

#4. Discusión (III):

PROCESO DIAGNÓSTICO

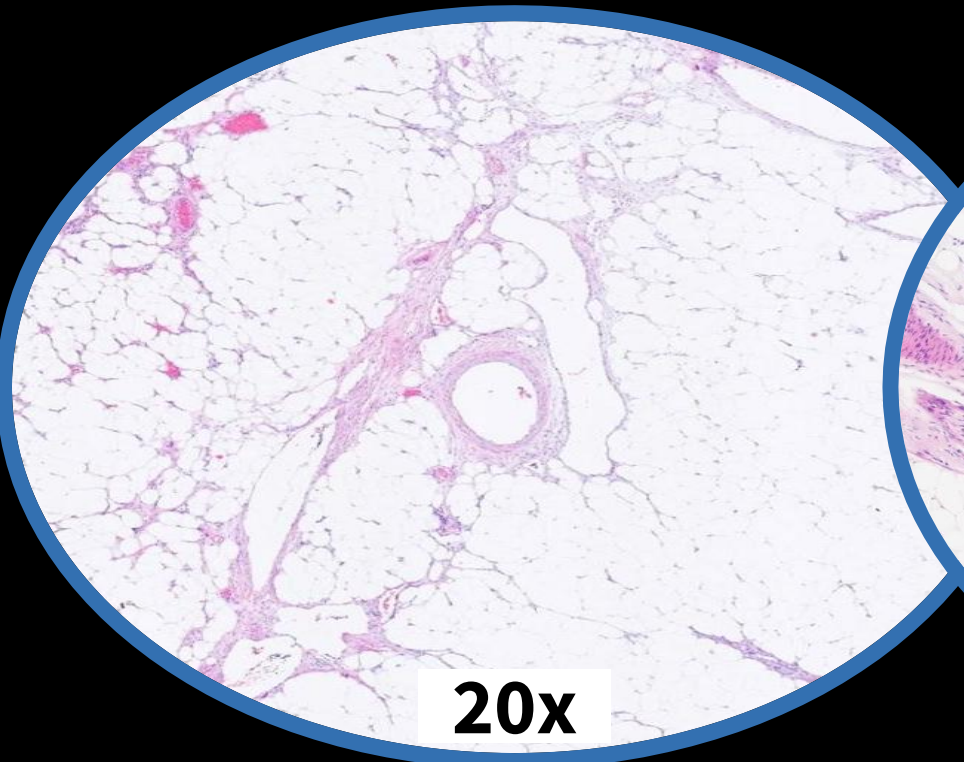

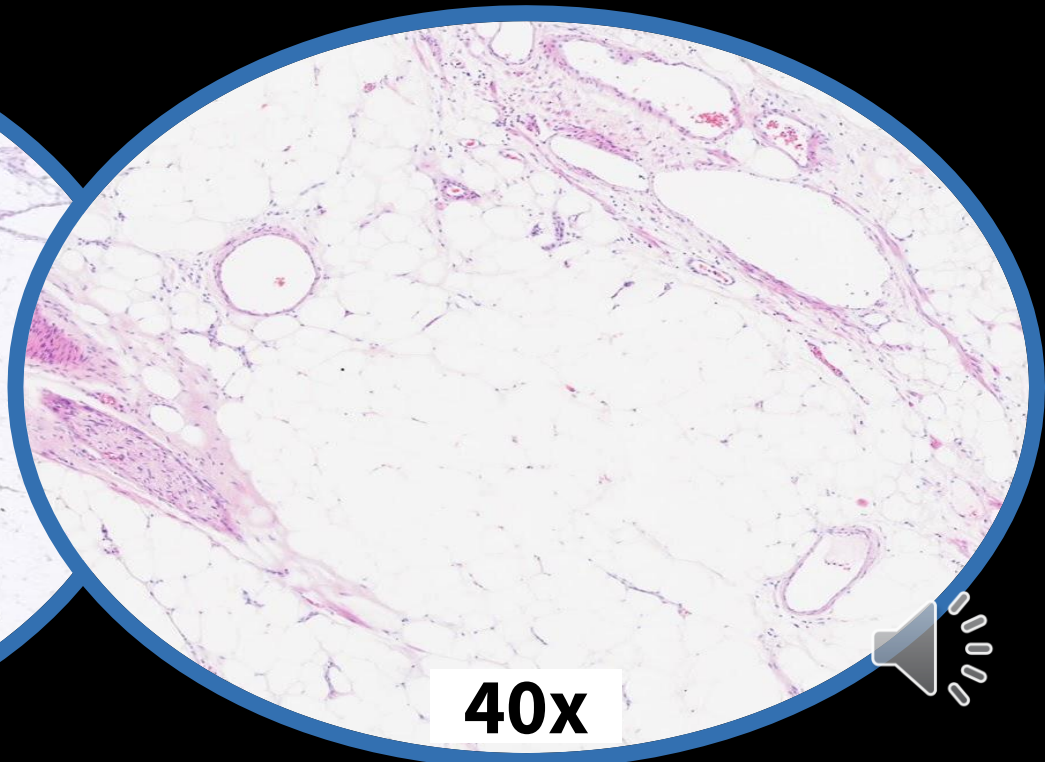

#4. Discusión (IV):

PARA LLEVAR A CASA

¡MUCHAS GRACIAS!

113ª Reunión Regional SEAP CV

Víctor Vivó, Elia Muñoz

Hospital General Universitari de Castelló