



Hospital Clínic
Universitari de València

SeAP-IAP
[Sociedad Española de Anatomía Patológica]
[International Academy of Pathology]

CASO CLÍNICO Nº2

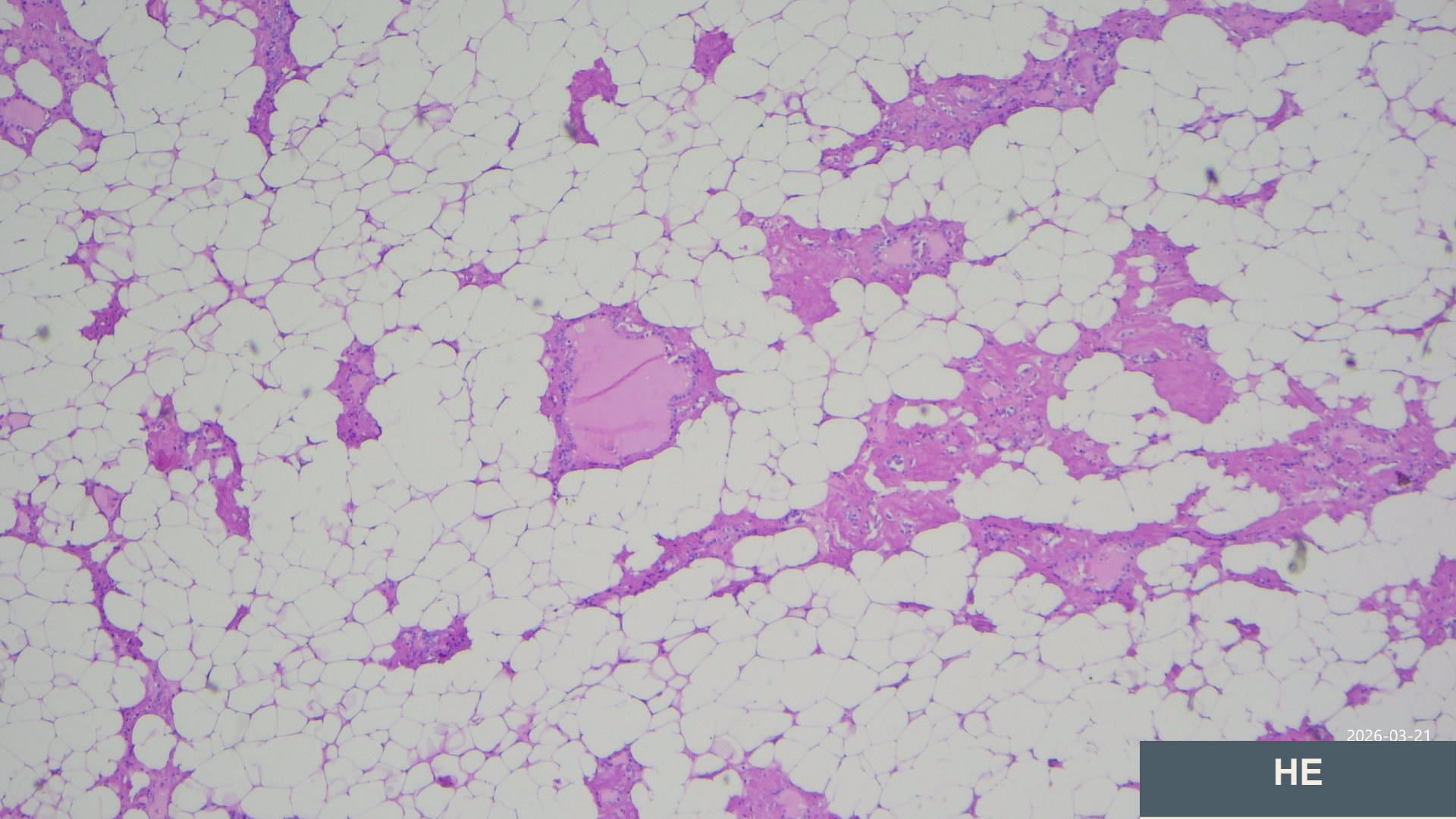
Yassin El Bouzaydy El Gueddari
Antonio Ferrández Izquierdo- Jaime Agustí Martínez

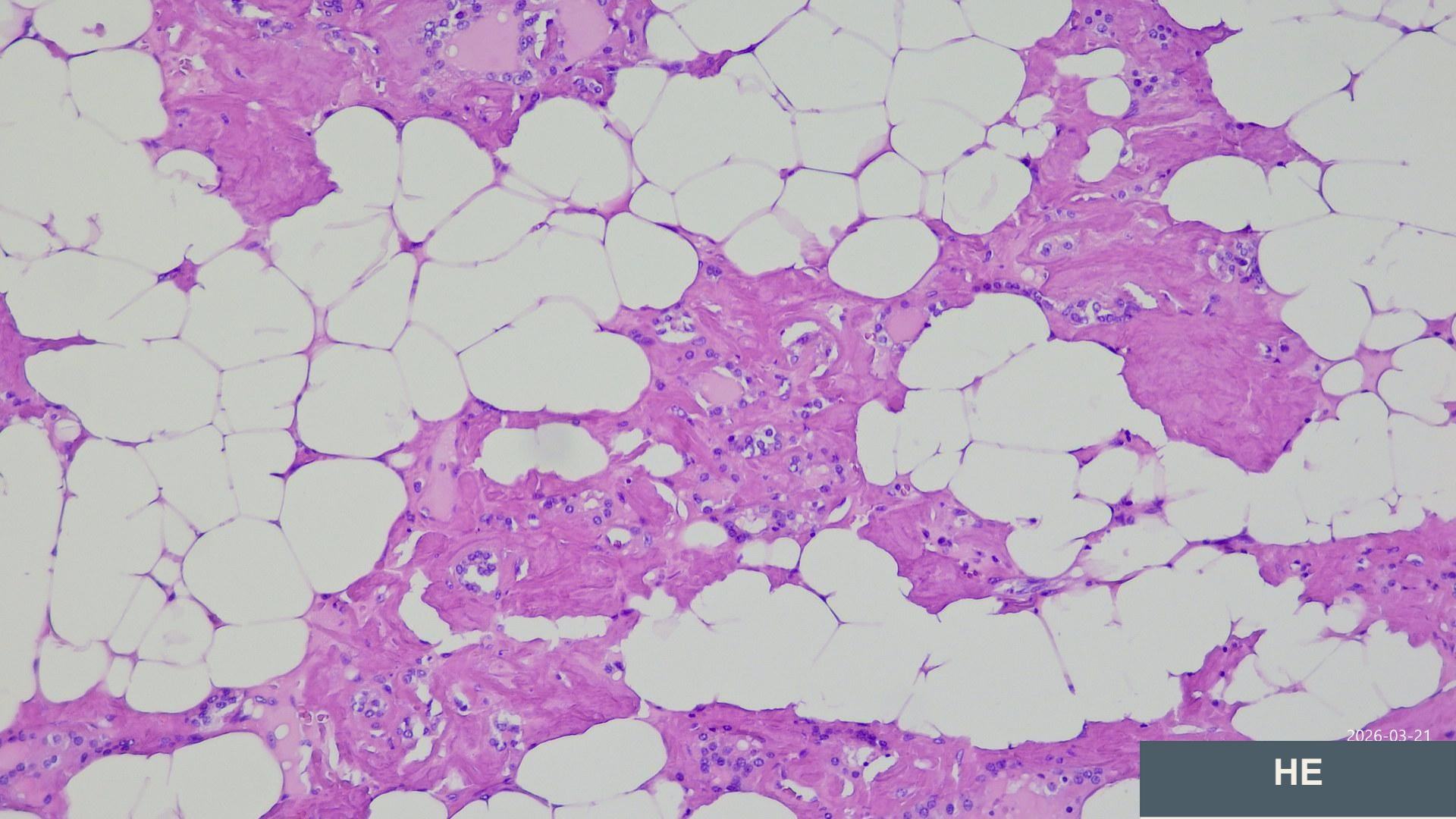
R1 Anatomía Patológica

Nuestro paciente

- Varón de 58 años
- Exfumador. Enfermedad renal crónica en diálisis.
- Gammapatía monoclonal de significado incierto. Hidrosadenitis supurativa
- Adenocarcinoma de recto
- Bocio multinodular con extensión endotorácica

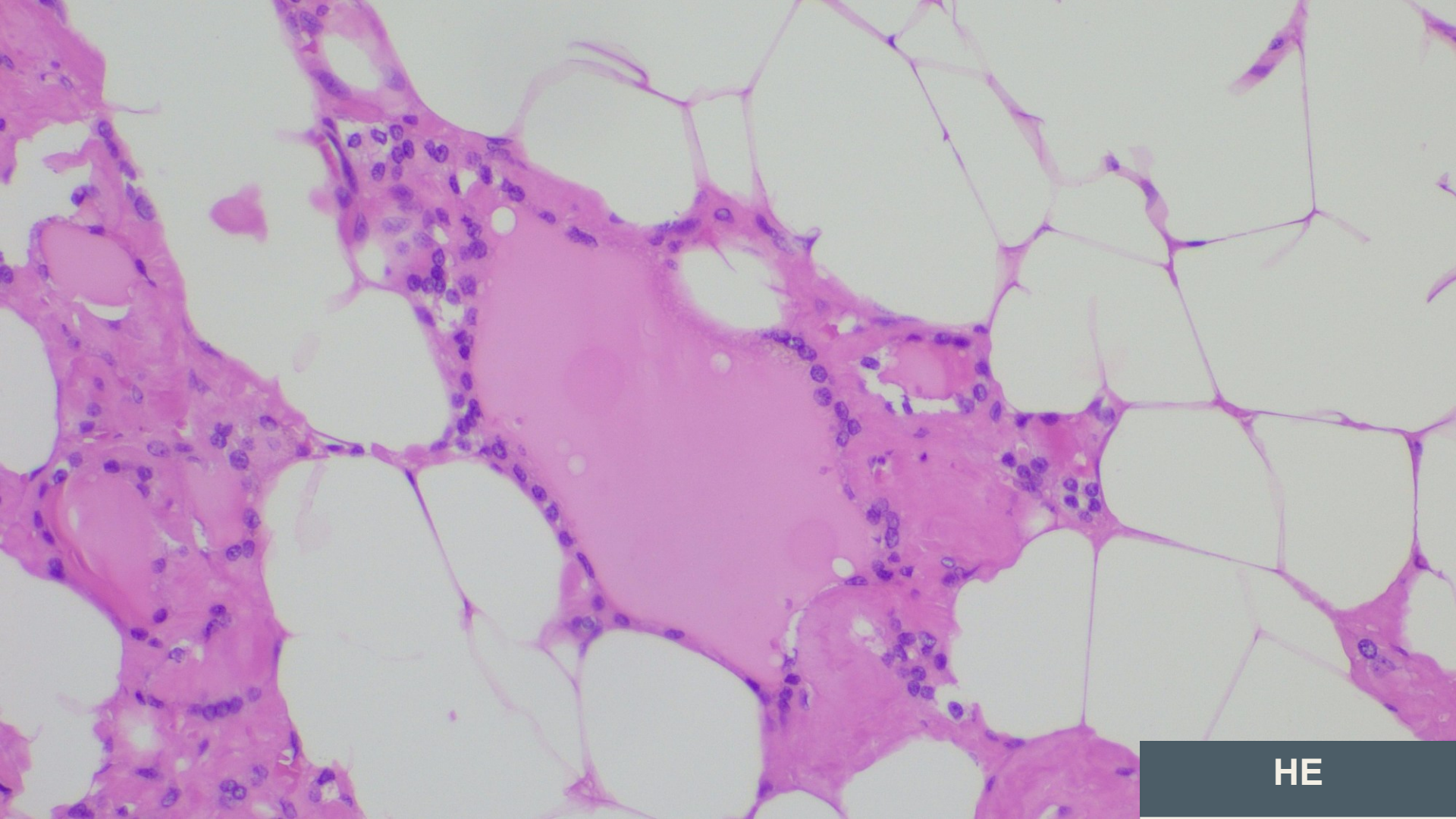




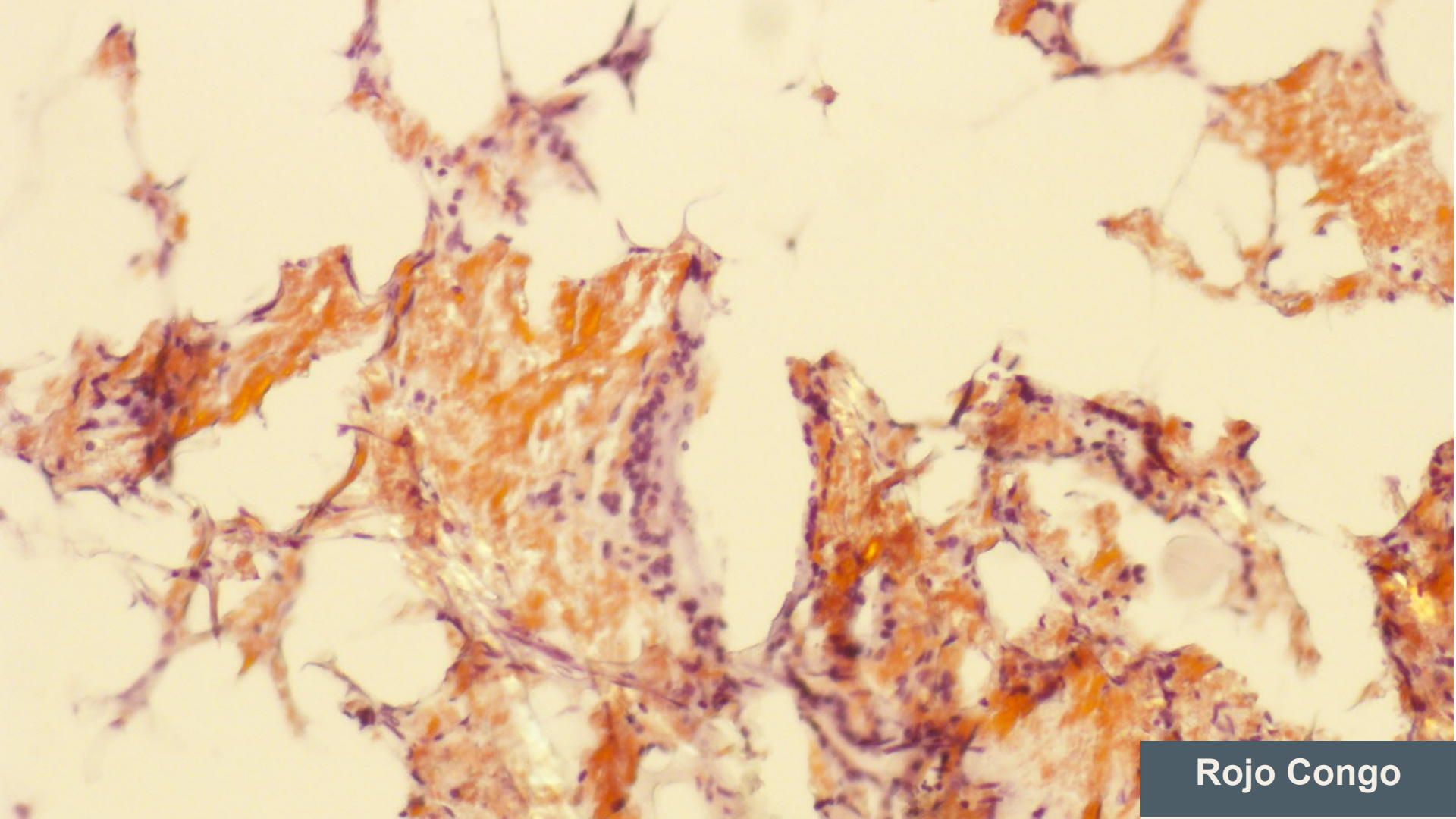


2026-03-21


HE



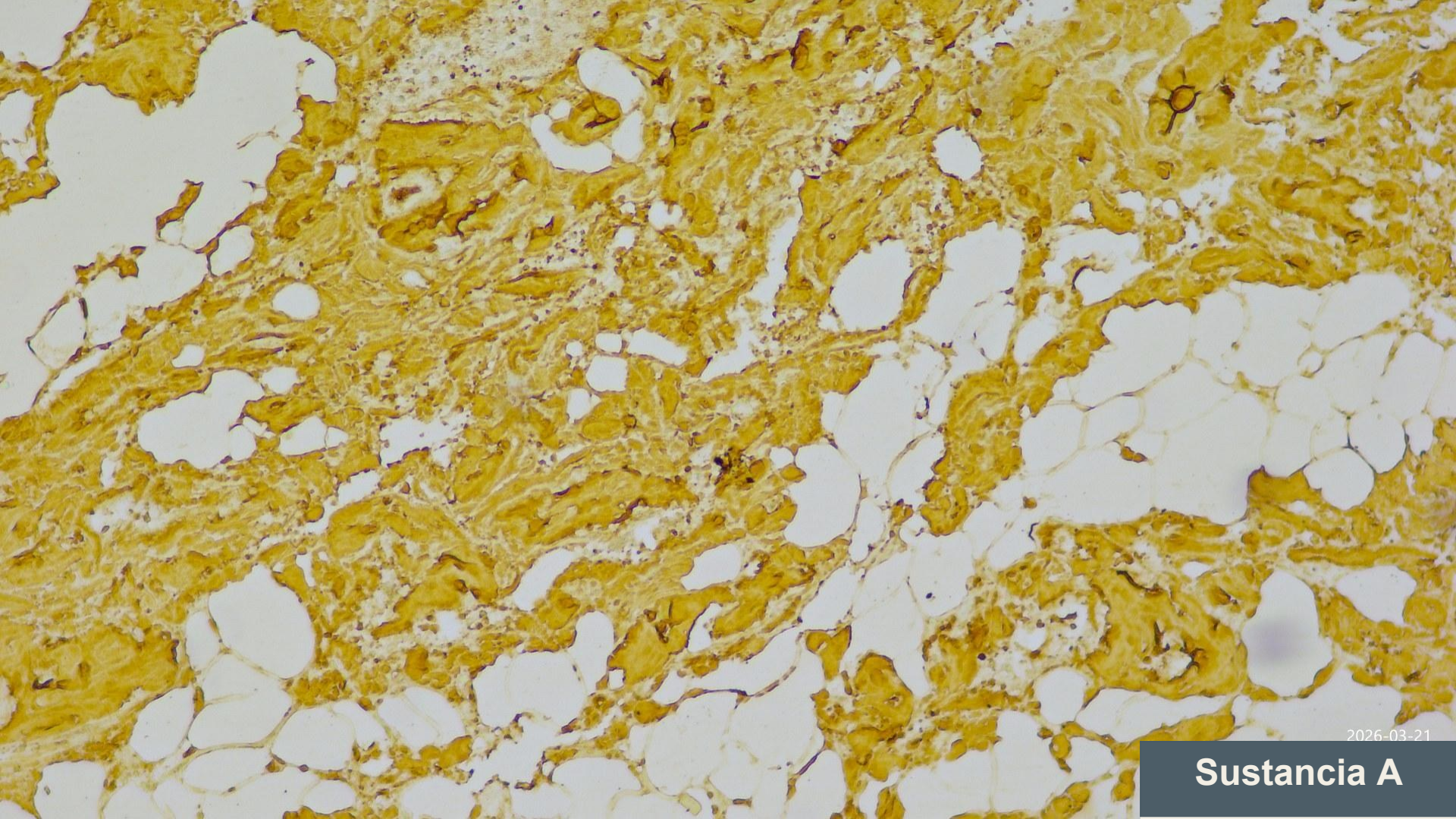
HE



Rojo Congo



Rojo Congo



2026-03-21

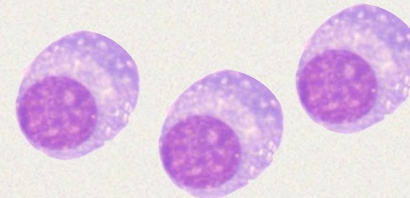
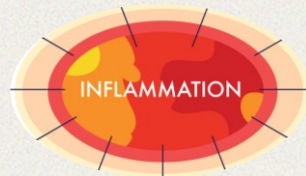Sustancia A

BOCIO DIFUSO AMILOIDE AA



Dos paradigmas

AMILOIDOSIS AA	AMILOIDOSIS AL
Amiloidosis secundaria	Amiloidosis primaria
Estados inflamatorios crónicos	Discrasia de células plasmáticas, linfoma MALT o LPL
Proteína sérica amiloide A	Cadenas ligeras monoclonales
80% pacientes con depósitos tiroideos	50% pacientes con depósitos tiroideos




¿Localizada?

AMYLOID GOITER AS THE FIRST RECOGNIZABLE MANIFESTATION OF IMMUNOGLOBULIN LIGHT CHAIN AMYLOIDOSIS

John J. Orrego, MD¹; Joseph A. Chorny, MD²

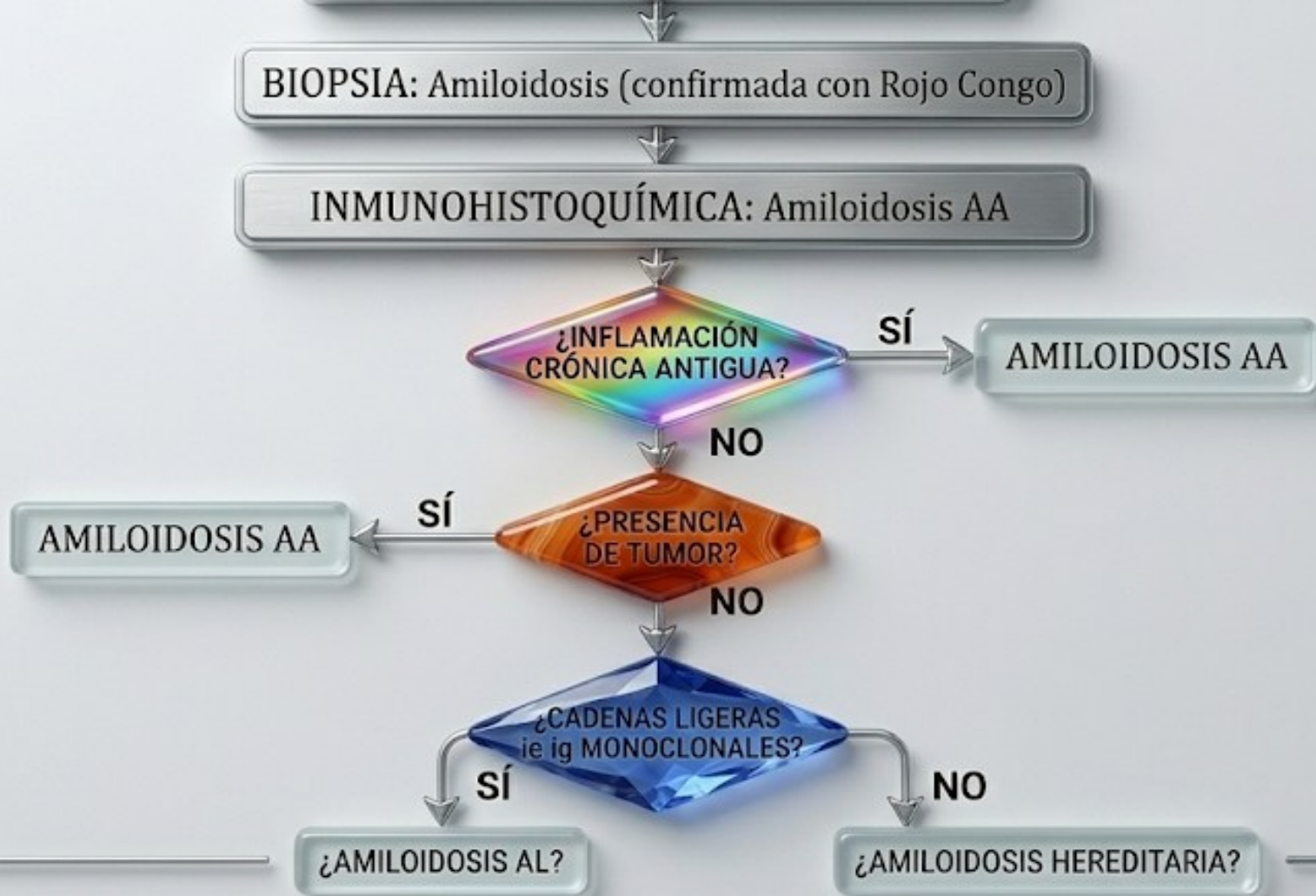
**Multiple Myeloma Presenting as Massive Amyloid Deposition
in a Parathyroid Gland Associated with Amyloid Goiter:
A Medullary Thyroid Carcinoma Mimic on Intra-operative
Frozen Section**

Kirk Hill¹ · Jason Diaz² · Ian S. Hagemann¹ · Rebecca D. Chernock^{1,3} 

Origen

Hidradenitis supurativa	Enfermedad renal crónica
Causa establecida Mayor de 40 años Obesidad	Elevación de β -2 microglobulina
No sistémica	Amiloidosis AA Diálisis de <10 años de evolución





Amyloid Goiter, Papillary Thyroid Carcinoma, and Diffuse Thyroid Lipomatosis: A Case Report of a Rare Association

Guilherme Vaz de Assunção ¹, Liliana Fonseca ¹, José R. Brandão ², André Couto de Carvalho ¹, Cláudia Freitas ¹

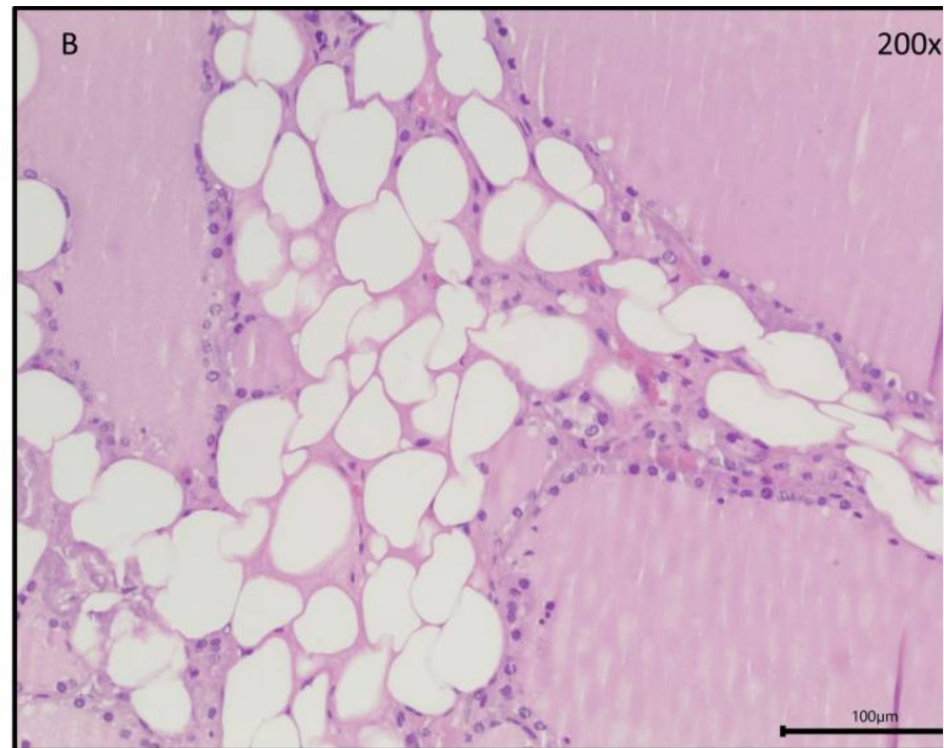
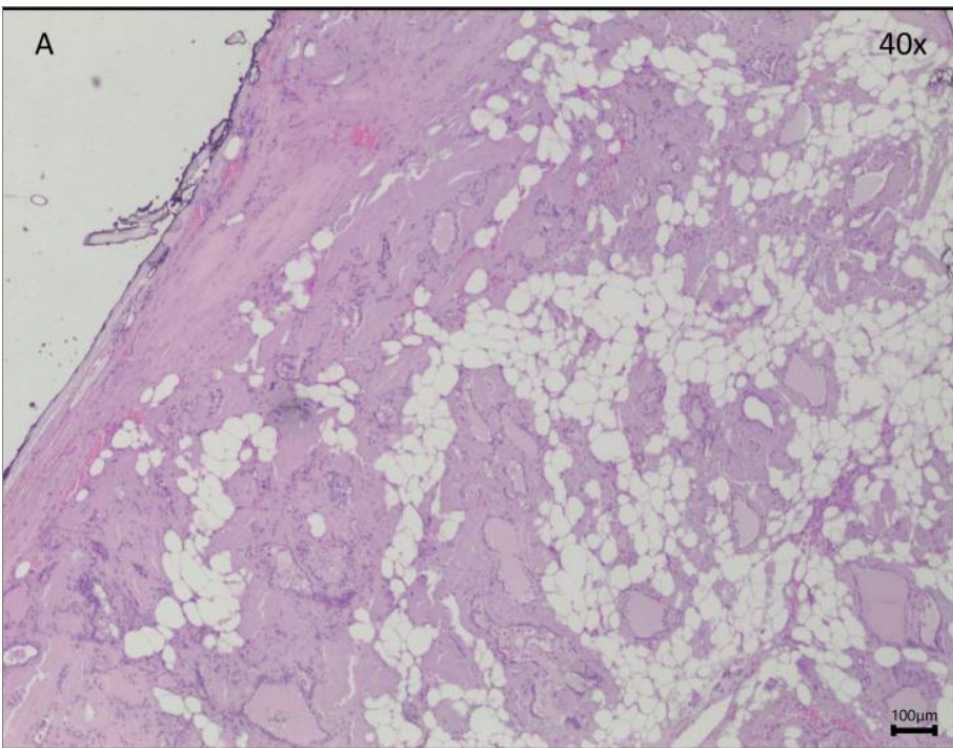
Case Report

Diffuse fatty infiltration in amyloid goiter

Cigdem Himmetoglu,¹ Seda Yamak² and Gaye Guler Tezel¹


Diffuse Thyroid Lipomatosis and Amyloid Goiter With Incidental Papillary Thyroid Carcinoma: A Rare Case Report

Dona Maria George ¹, Saloni Naresh Shah ¹



Mensajes para casa

- **Importancia de tipificar el amiloide.**
- **Asociación entre bocio amiloide y lipomatosis.**





Hospital Clínic
Universitari de València

SeAP-IAP

[Sociedad Española de Anatomía Patológica]
[International Academy of Pathology]

CASO CLÍNICO Nº2

Yassin El Bouzaydy El Gueddari
Antonio Ferrández Izquierdo- Jaime Agustí Martínez

R1 Anatomía Patológica