

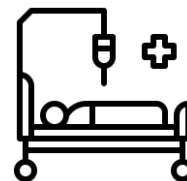# Varón de 71 años con pancolitis y úlceras hemorrágicas

Juan Díaz Nohales, Rosana Blanco Máñez, Omérím Gaona Juárez, Gustavo Rojas Echarry, Francesc Giner Segura, David Ramos Soler.

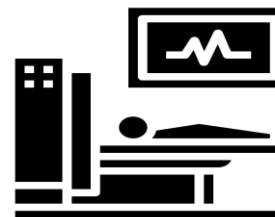**HUyP La Fe.**



Varón 71 años acude a servicio de urgencias por dolor en flanco derecho.



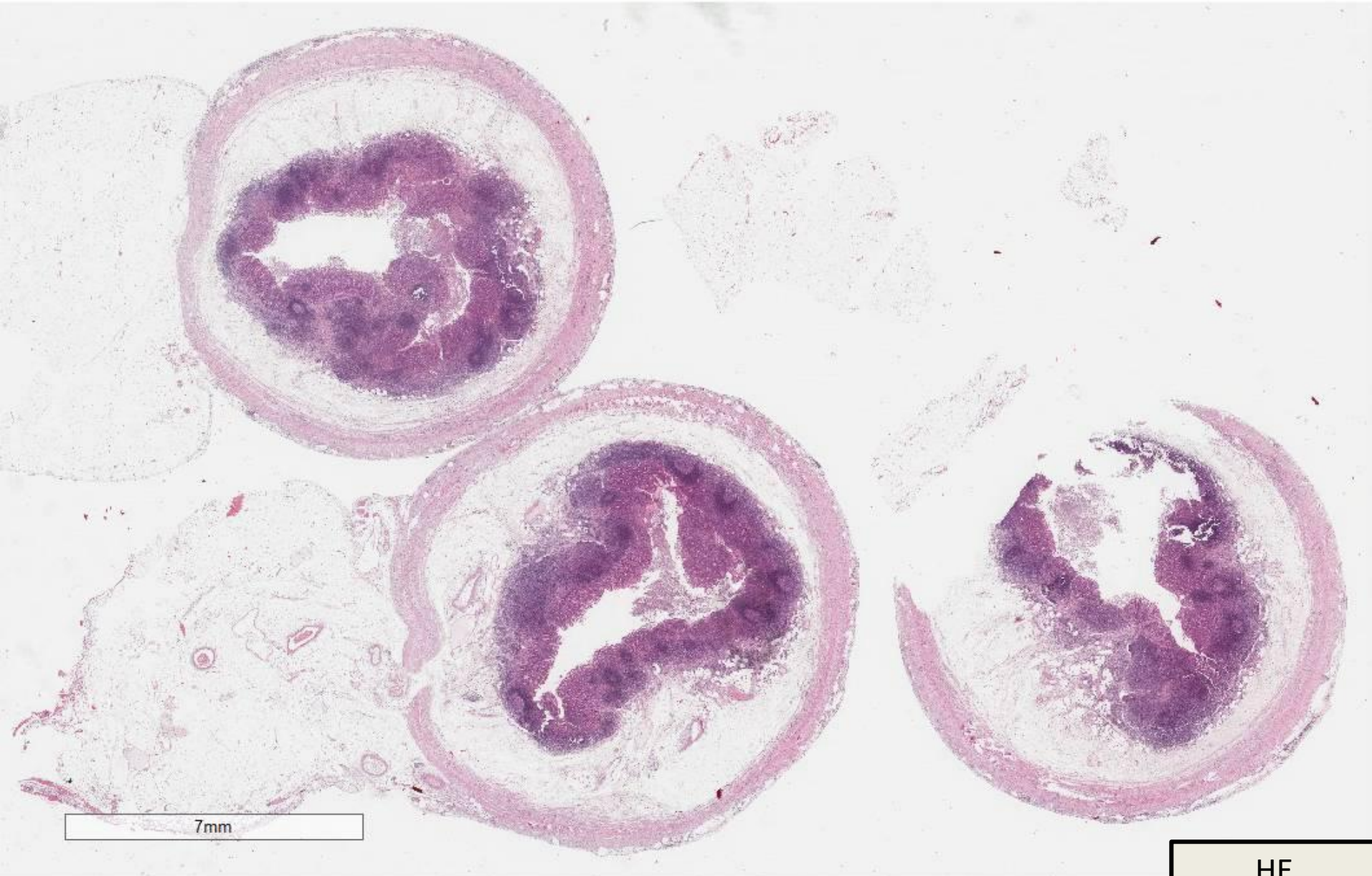
Apendicitis aguda. Dos días después TAC de urgencias

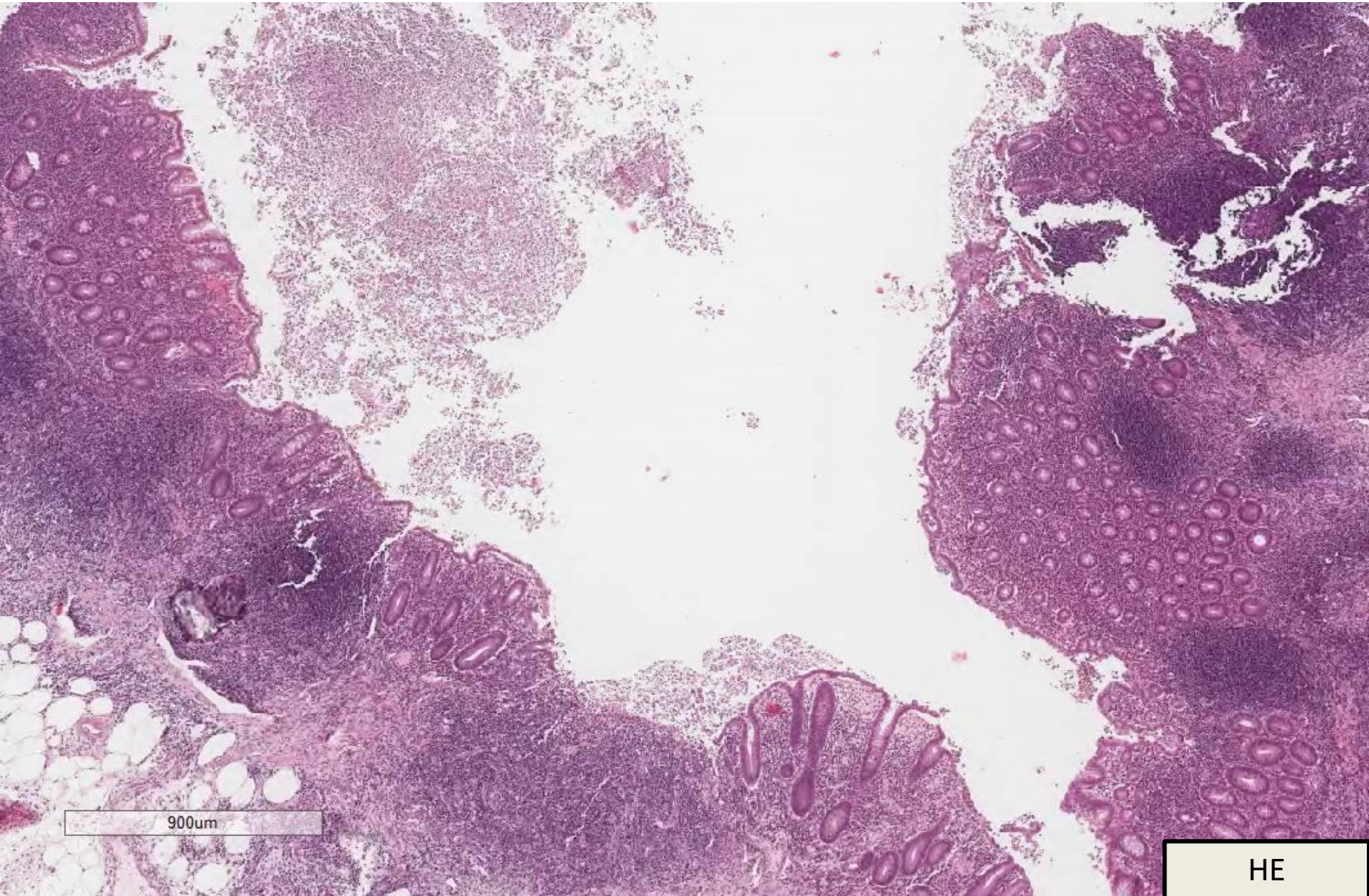


Tiflitis con engrosamiento pared colon, edema grasa y úlceras colorrectales múltiples.



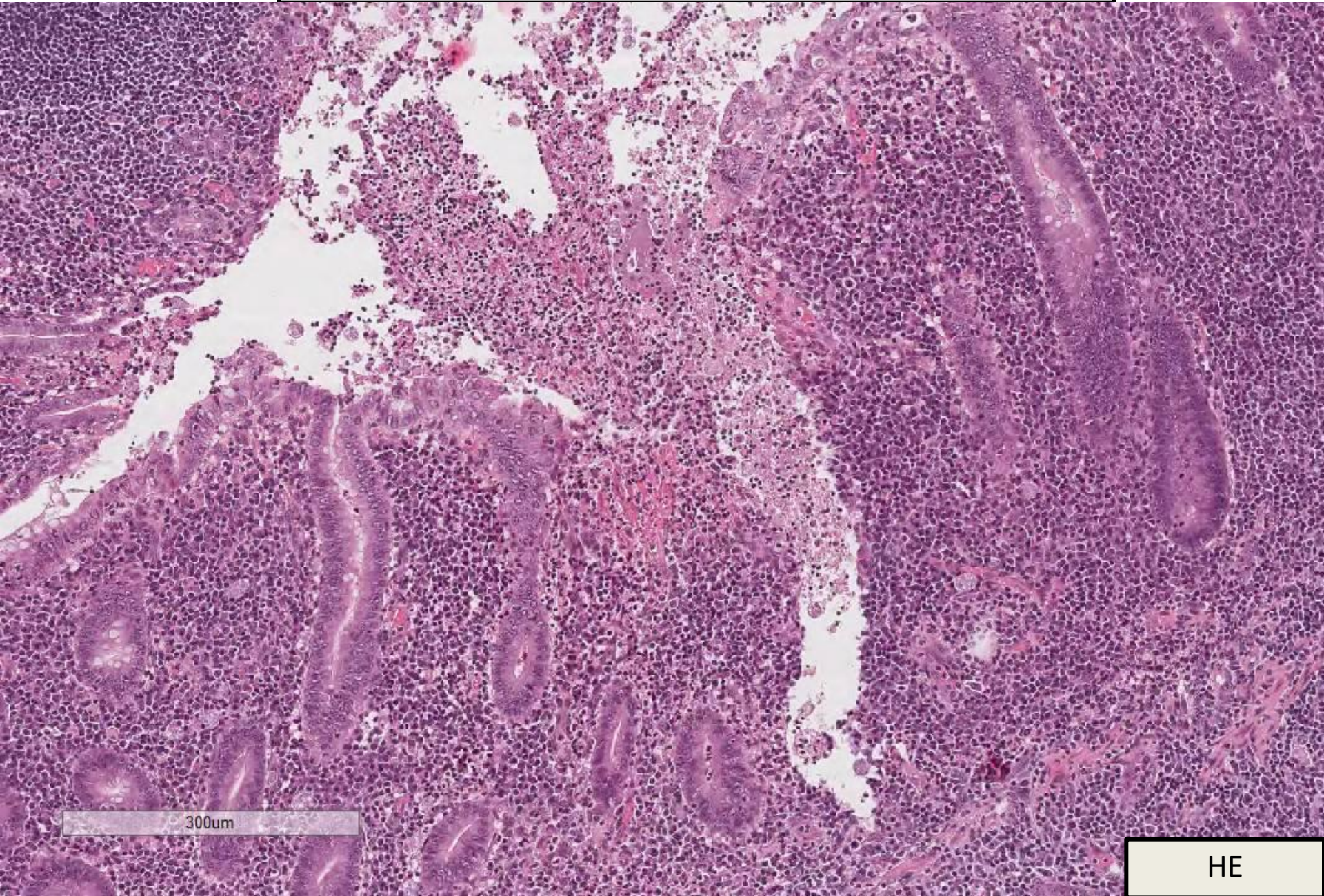
Endoscopia con toma de muestras de colon y recto.





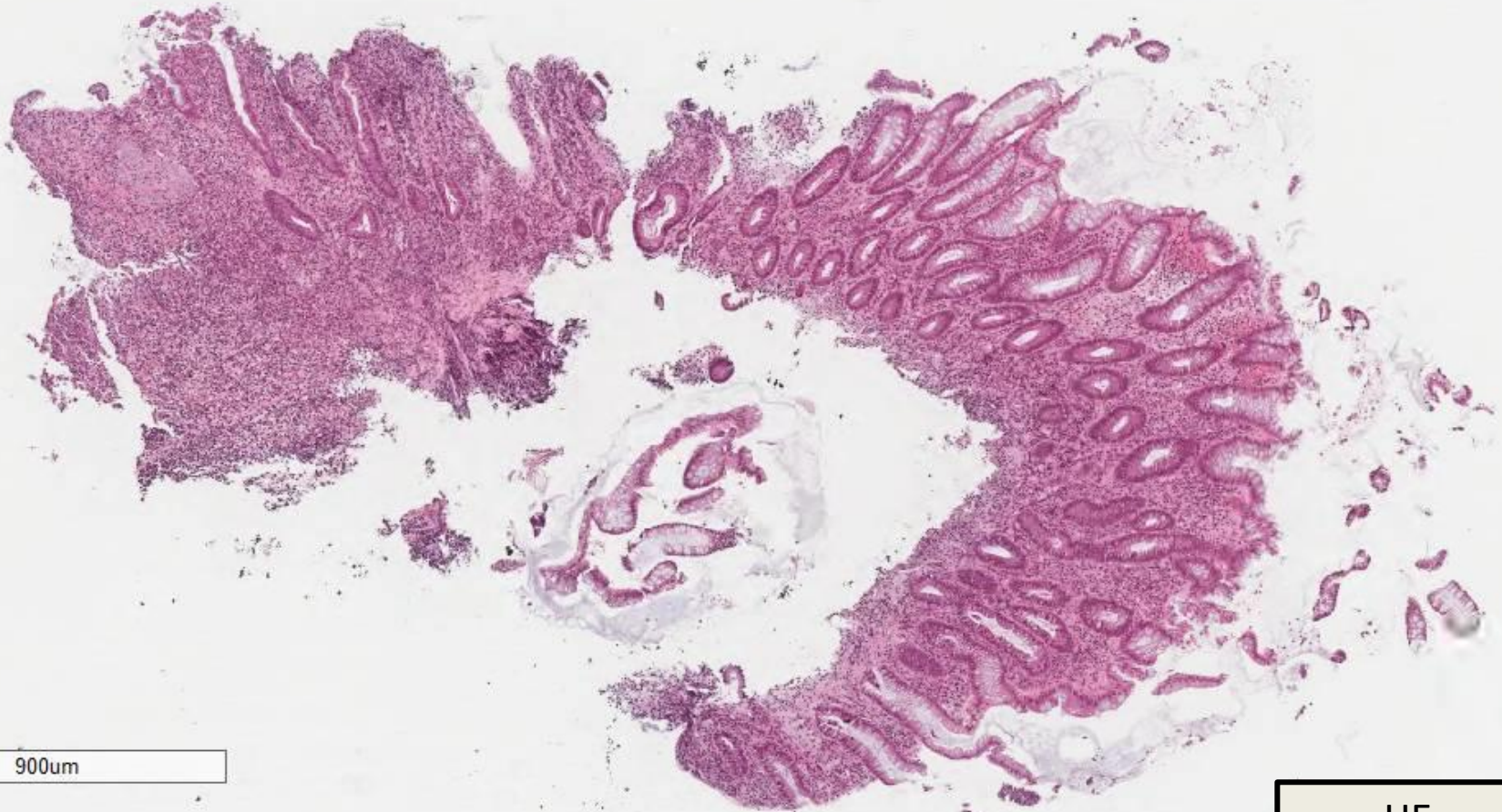
900um

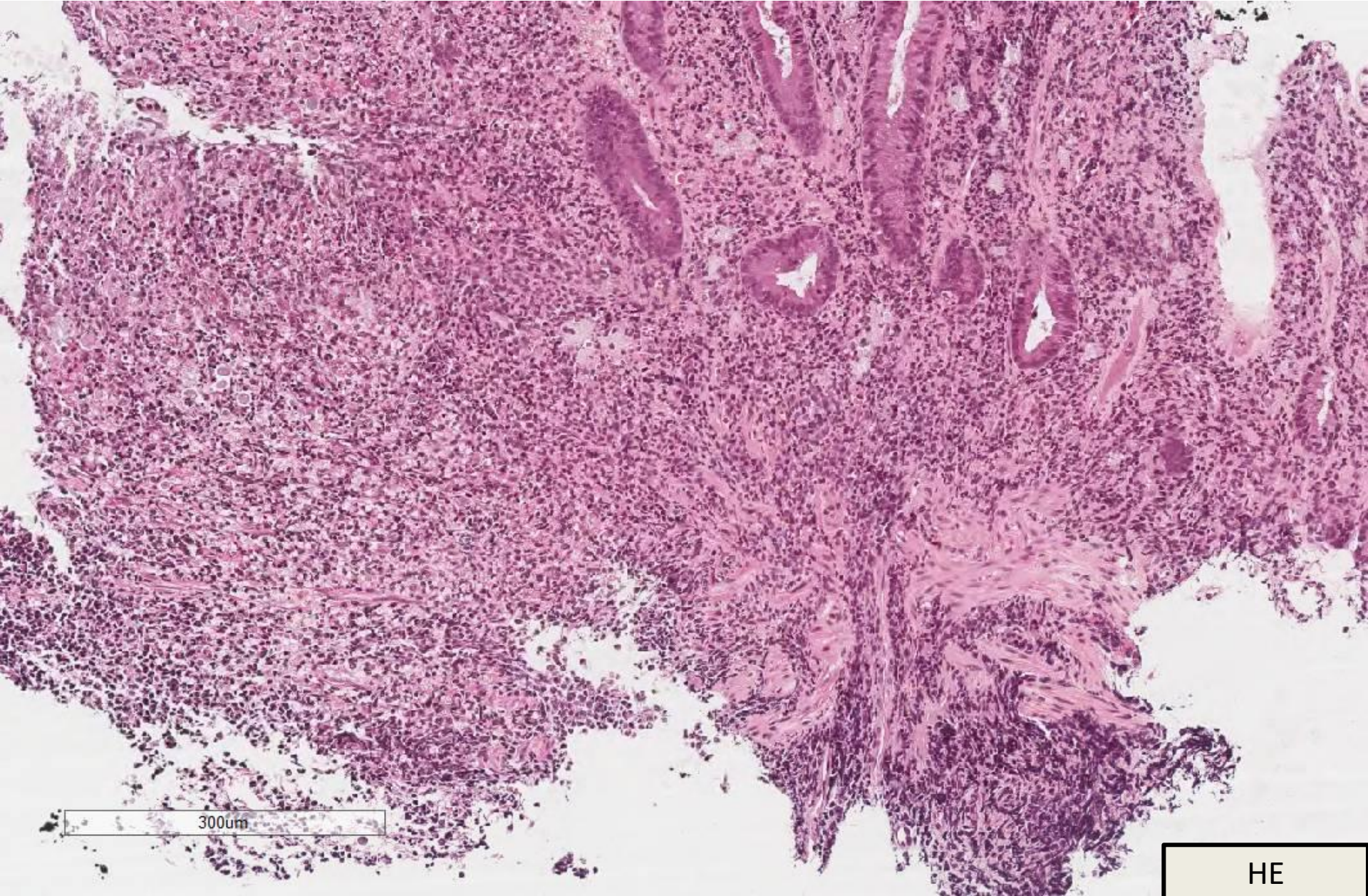
HE



300µm

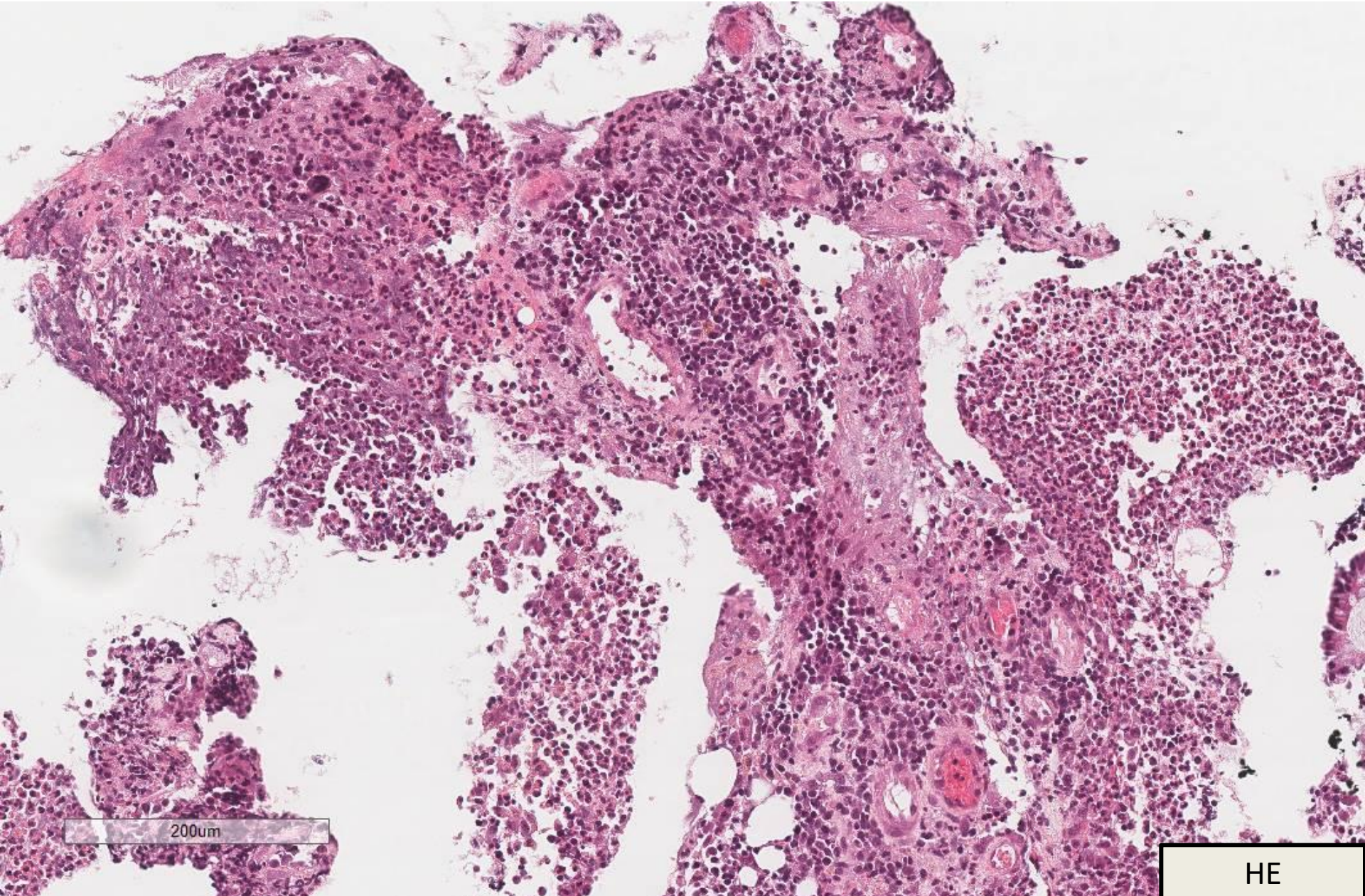
HE





300µm

HE





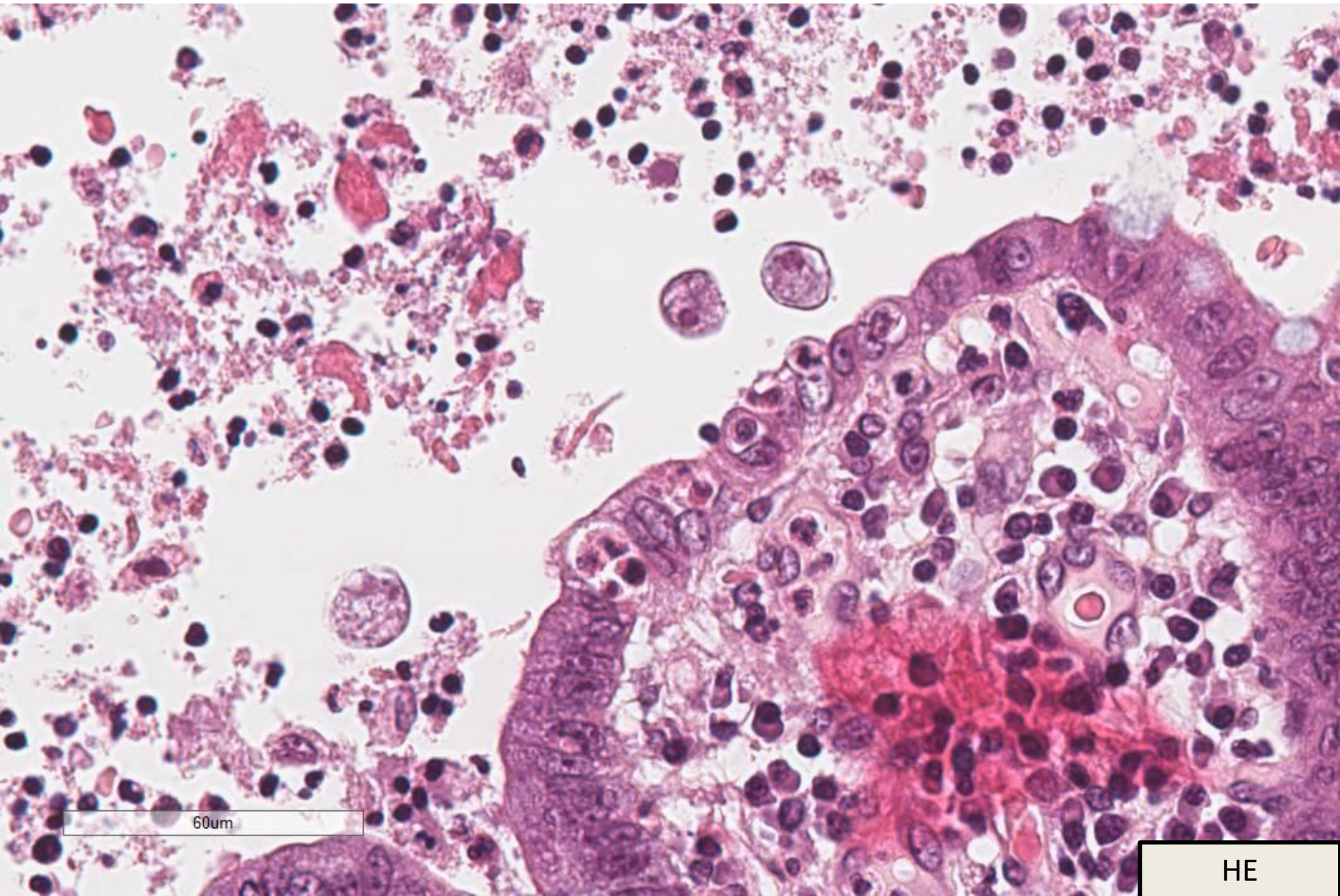
## DIAGNÓSTICO DIFERENCIAL

APENDICITIS  
ULCEROFLEMONOSA

COLITIS  
PSEUDOMEMBRANOSA

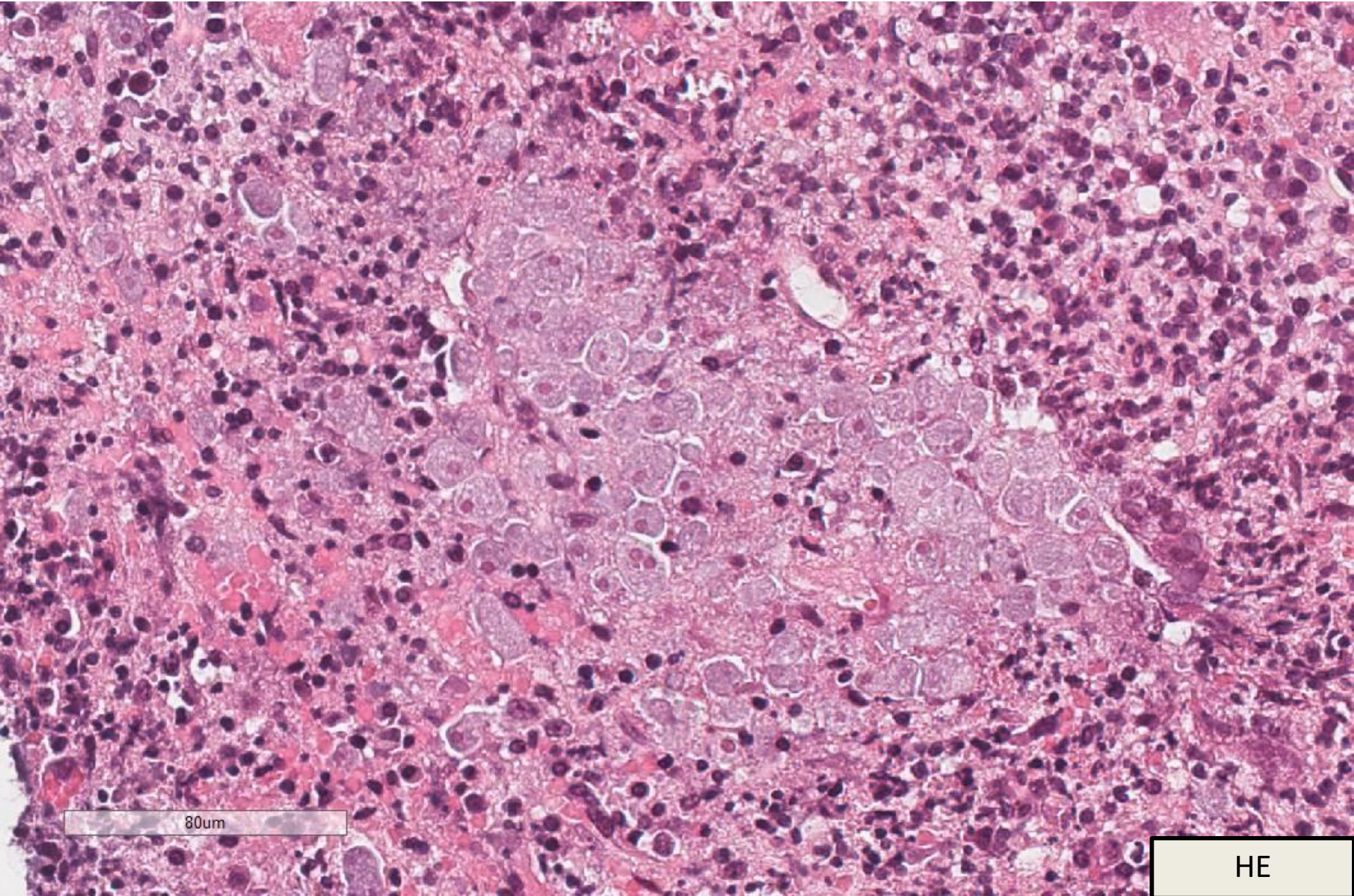
ENFERMEDAD INFLAMATORIA  
INTESTINAL

OTRAS  
COLITIS INFECCIOSAS



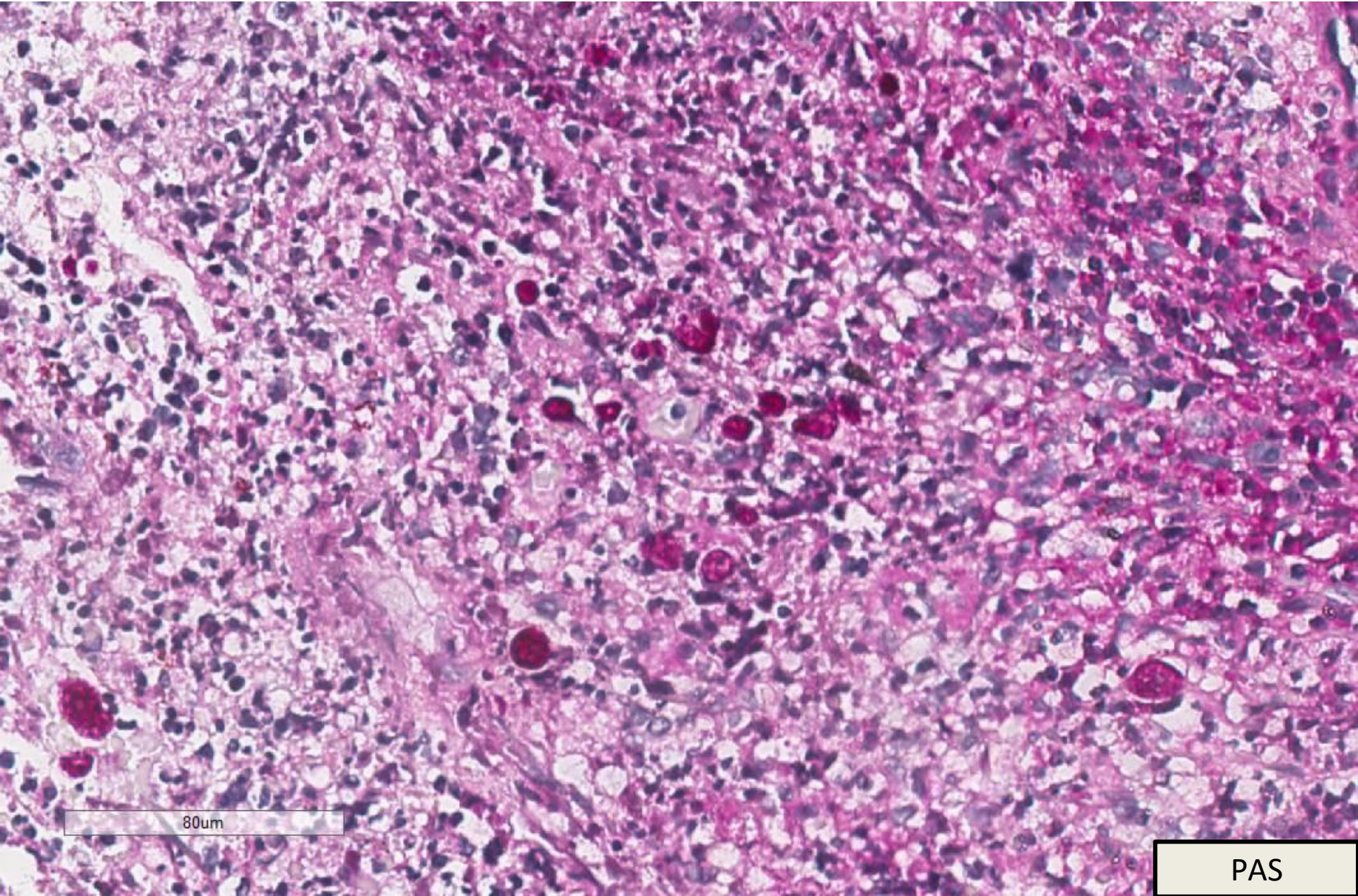
60µm

HE



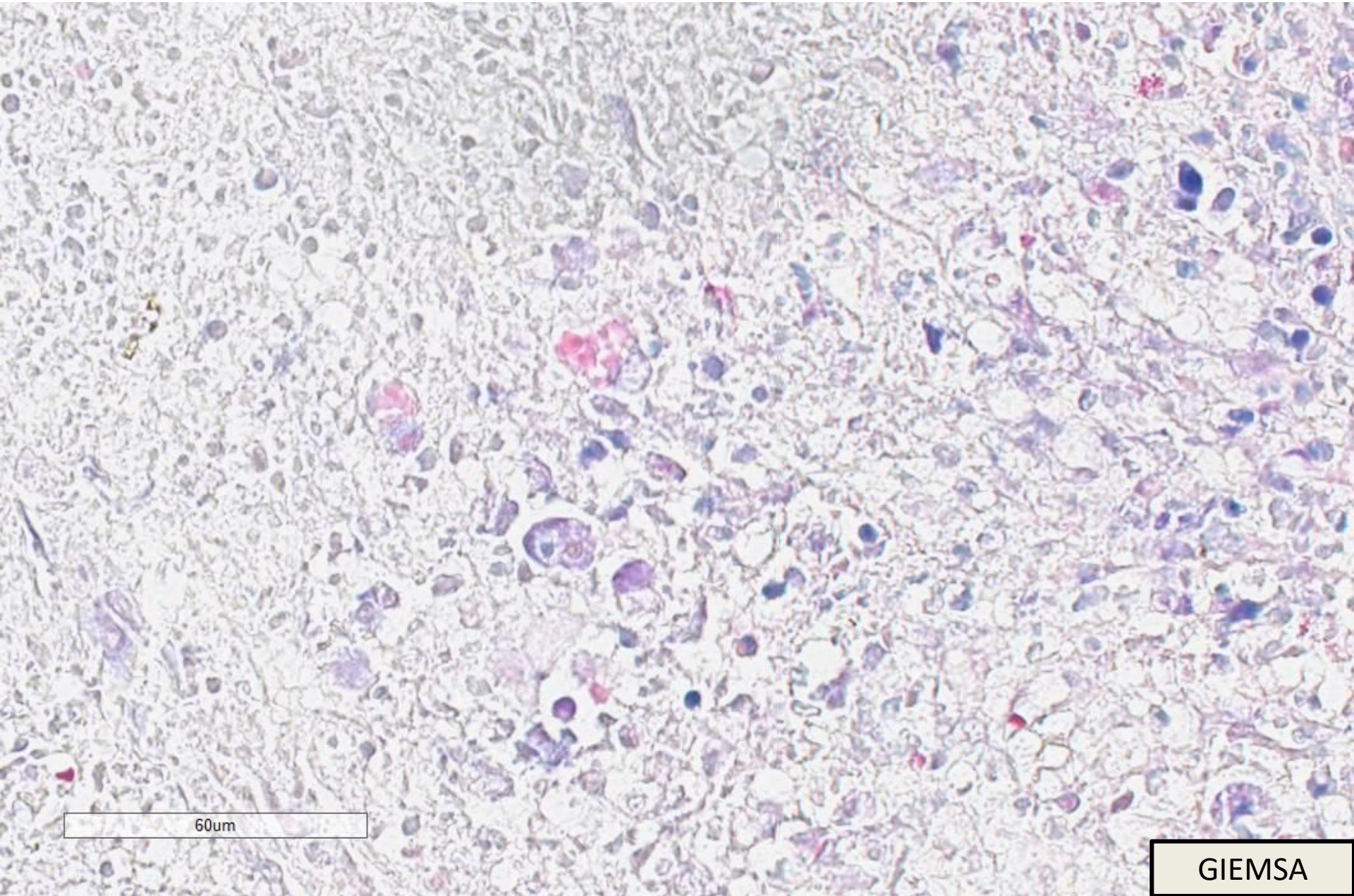
80um

HE



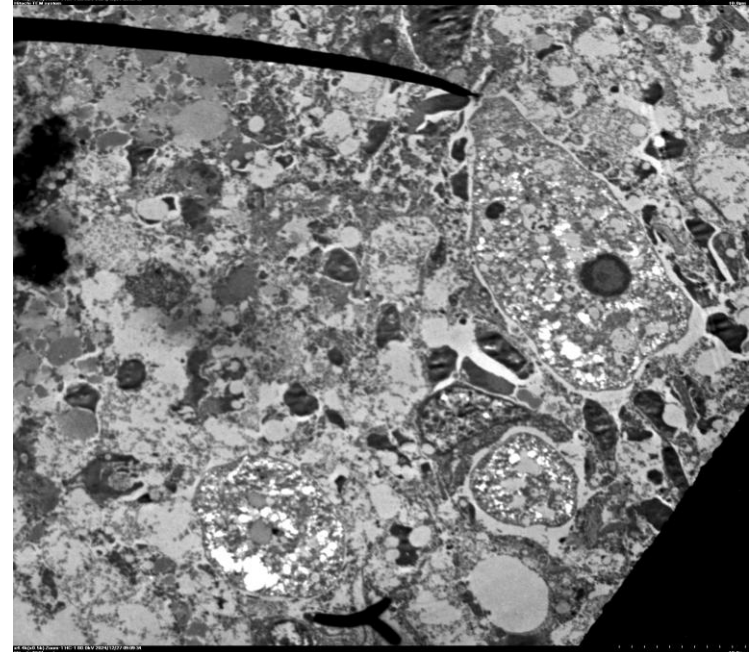
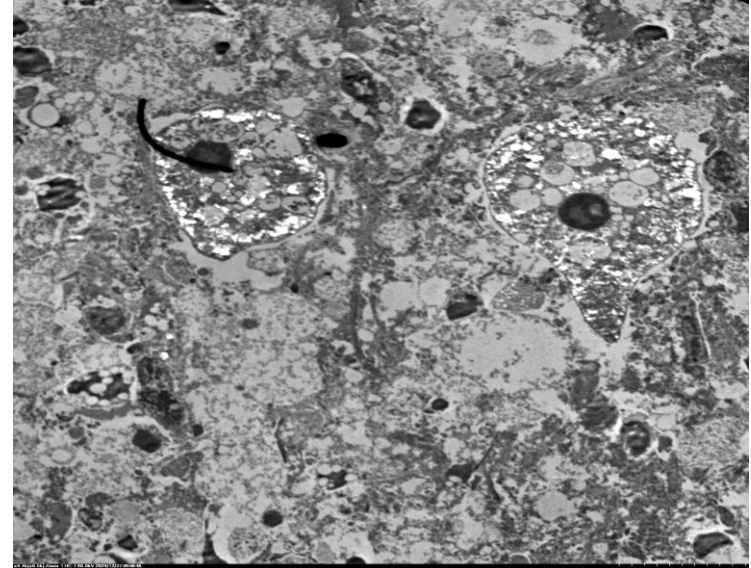
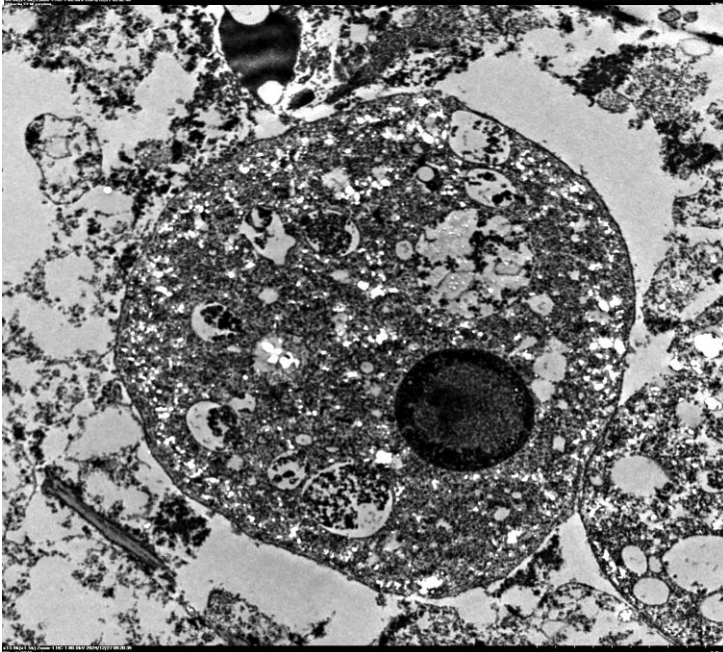
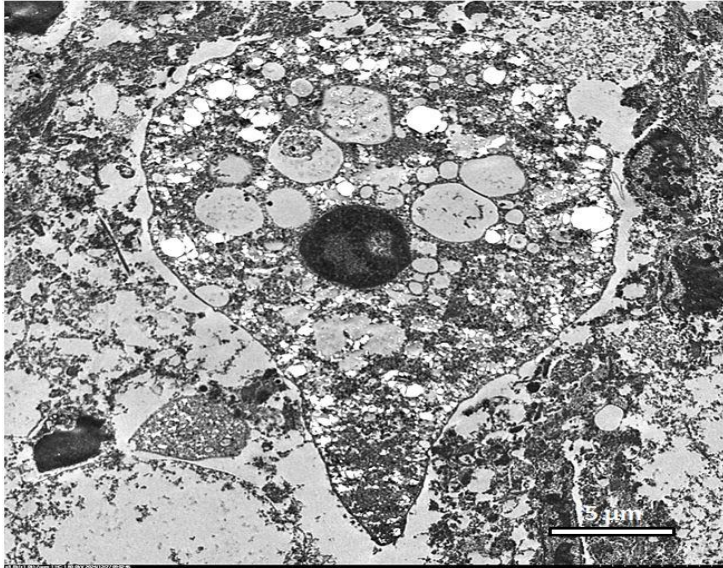
80µm

PAS



60um

GIEMSA



## Colitis amébrica ulcerada en actividad

- **Definición:** La infección por amebas es una entidad infrecuente que se transmite vía fecal oral y puede cursar con afectación del tracto digestivo en forma de úlceras, de abscesos hepáticos o pulmonares, úlceras cutáneas o cuadro de peritonitis.
- **Morfología:**
  - Úlceras en matraz (característico).
  - Exudado inflamatorio que incluye polimorfonucleares, linfocitos y fibrina.
  - Visualización del trofozoito.
- **Estudio de histoquímica:**
  - PAS +
  - GIEMSA+
- **Estudio microbiológico es de gran importancia para el diagnóstico.**
- **Estudio de microscopía electrónica:**
  - Visualización de los trofozoitos(10-60 micrómetros)
  - Estructuras ovaladas con núcleo central y halo de cromatina periférica, con cariosoma central.

MUCHAS GRACIAS POR VUESTRA  
ATENCIÓN

