

CXIX REUNIÓN DE LA SOCIEDAD VALENCIANA DE ANATOMÍA PATOLÓGICA
Universidad CEU – Cardenal Herrera. Alfara del Patriarca
22 de MARZO de 2024

Caso 10

“Remitido como: Quiste en la pierna”

Luis Alfaro, Jaime Prat









<https://arhipa.org/av.html>

XXXI Congreso Nacional de la SEAP-IAP
SEVILLA, 4 MAYO 2023

“Historia de la Patología”

Jaime Prat

Ant Dir Serv. Hospital de la Santa Creu i Sant Pau (1986-2014)
Emérito, Universidad Autónoma de Barcelona

Moderador: Dr. Ignacio Aranda López
Hospital Gral de Alicante

Entrevista:

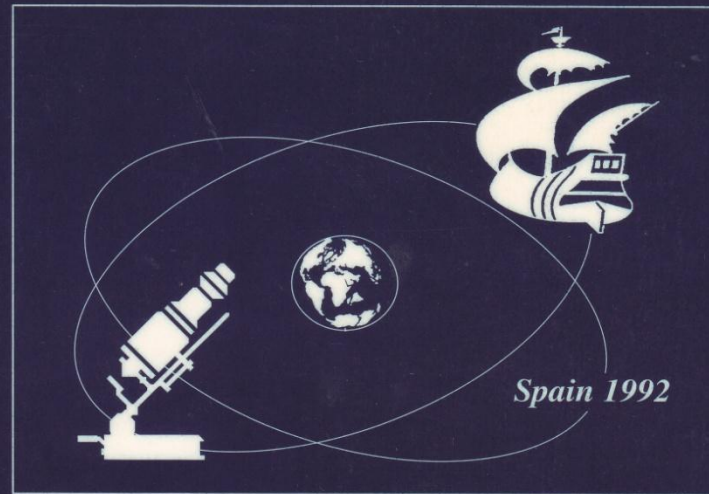
Dr. Luis Alfaro Ferreres, Hospital Vithas Valencia 9 Octubre
Dr. Enrique Poblet Martínez, Hospital Reina Sofía, Murcia



Jaime Prat

31 Congreso Nacional SEAP
Sevilla, 3 - 5 mayo de 2023

XIX INTERNATIONAL CONGRESS OF THE INTERNATIONAL ACADEMY OF PATHOLOGY



10th WORLD CONGRESS OF ACADEMIC
AND ENVIRONMENTAL PATHOLOGY

PROGRAMME



MADRID 18-23 OCTOBER 1992 - Palacio de Congresos



21. Complementary Scientific Session
Room 1- 14:30 / 18:30

Experts approach in surgical pathology

Chairperson J. Prat, Barcelona - Spain

J. Rosai, New York NY - USA

J. Costa, Lausanne - Switzerland

V. Eusebi, Bologna - Italy


A. Rosas-Urbe, Caracas - Venezuela

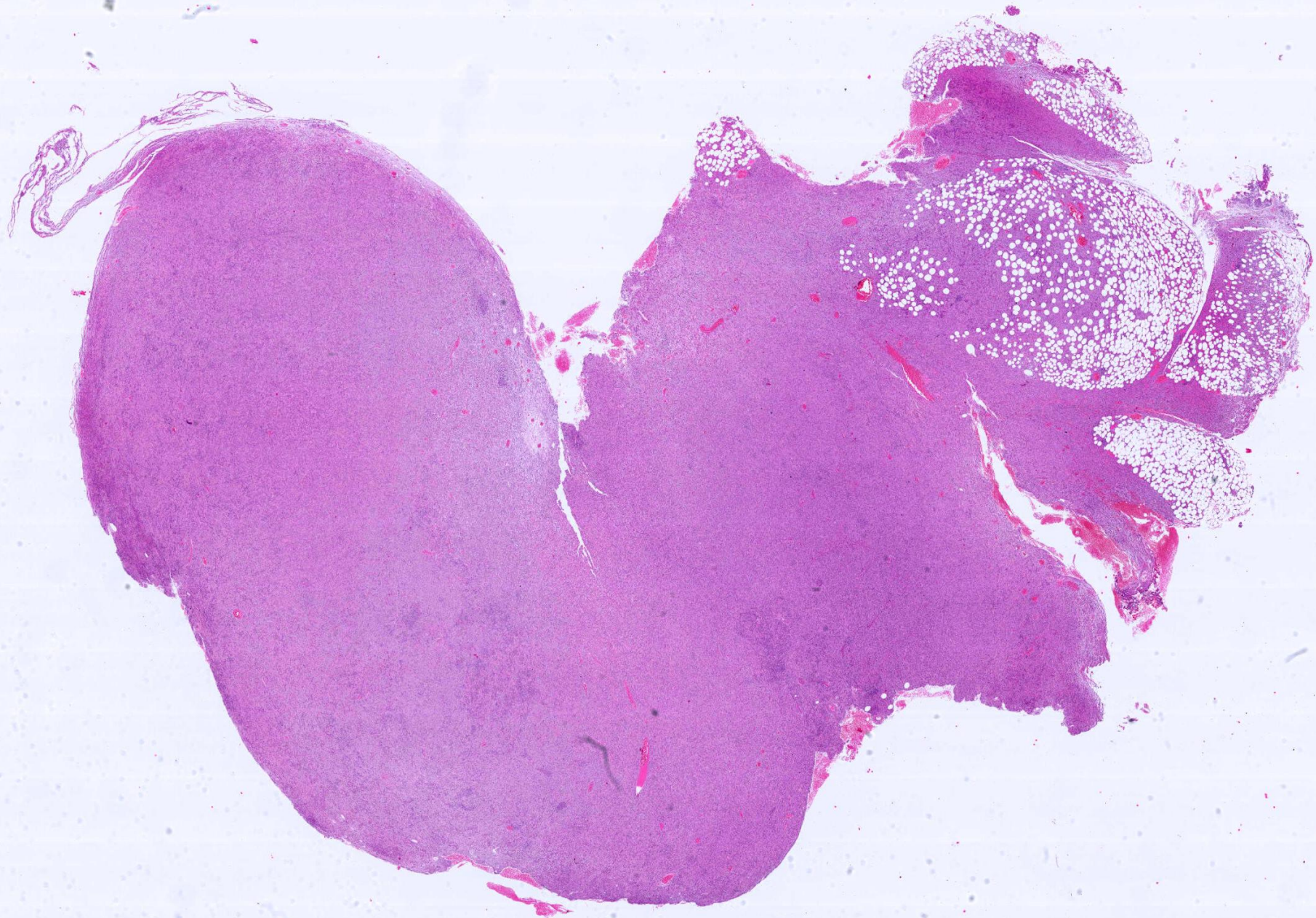
M. Sobrinho-Simoes, Porto - Portugal

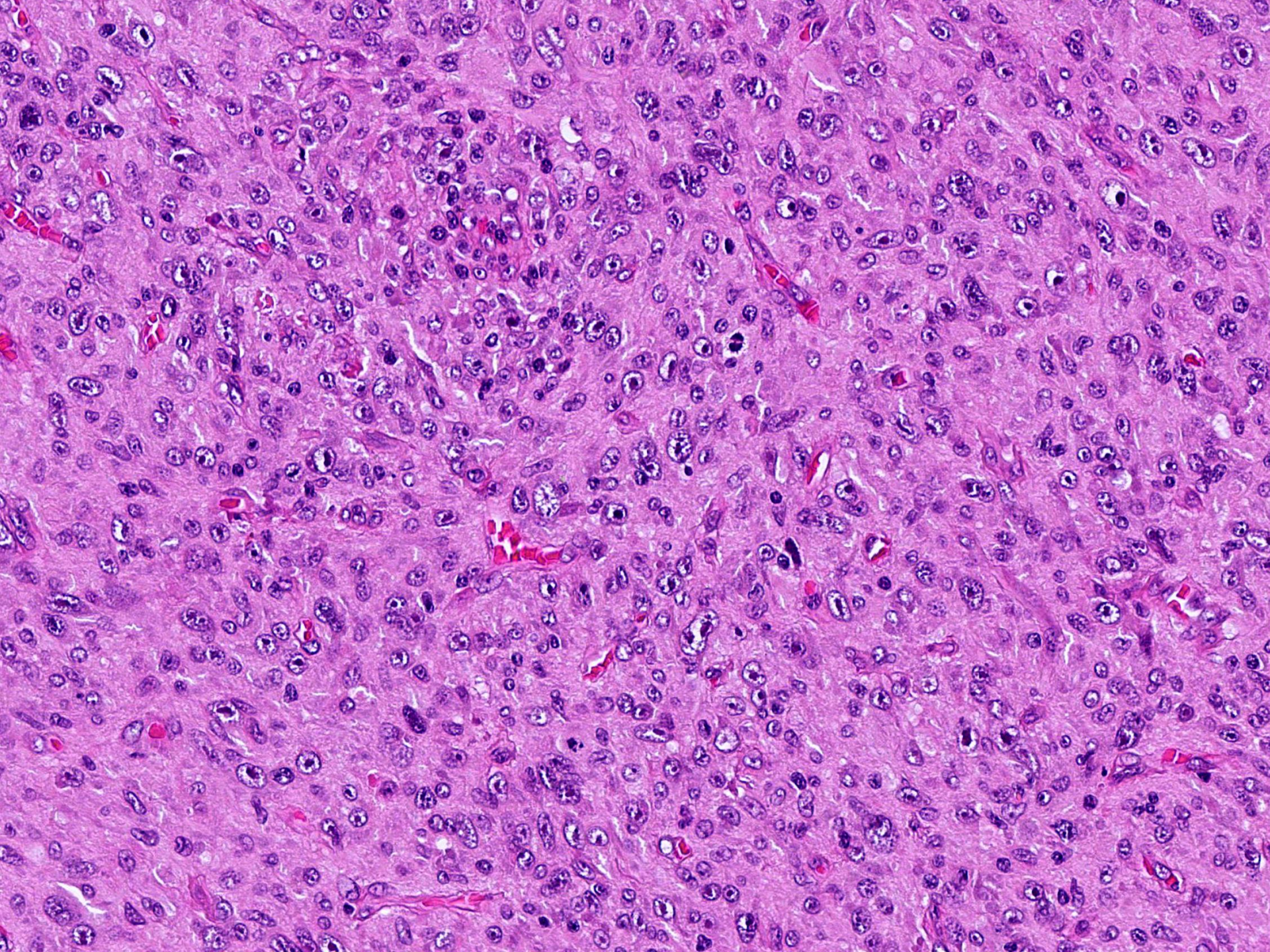
R.H. Young, Boston MA - USA

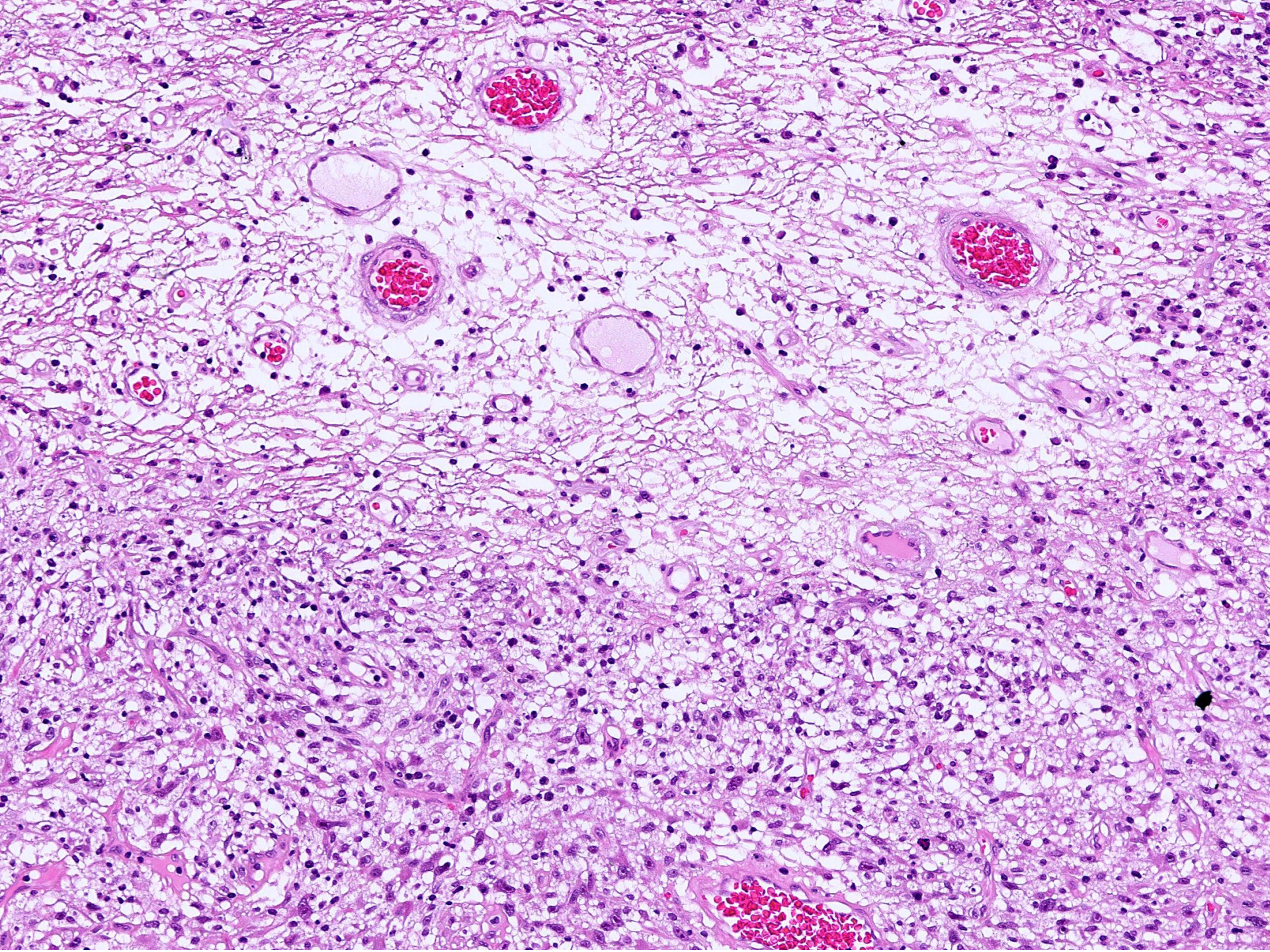
**T
h
u
r
s
d
a
y

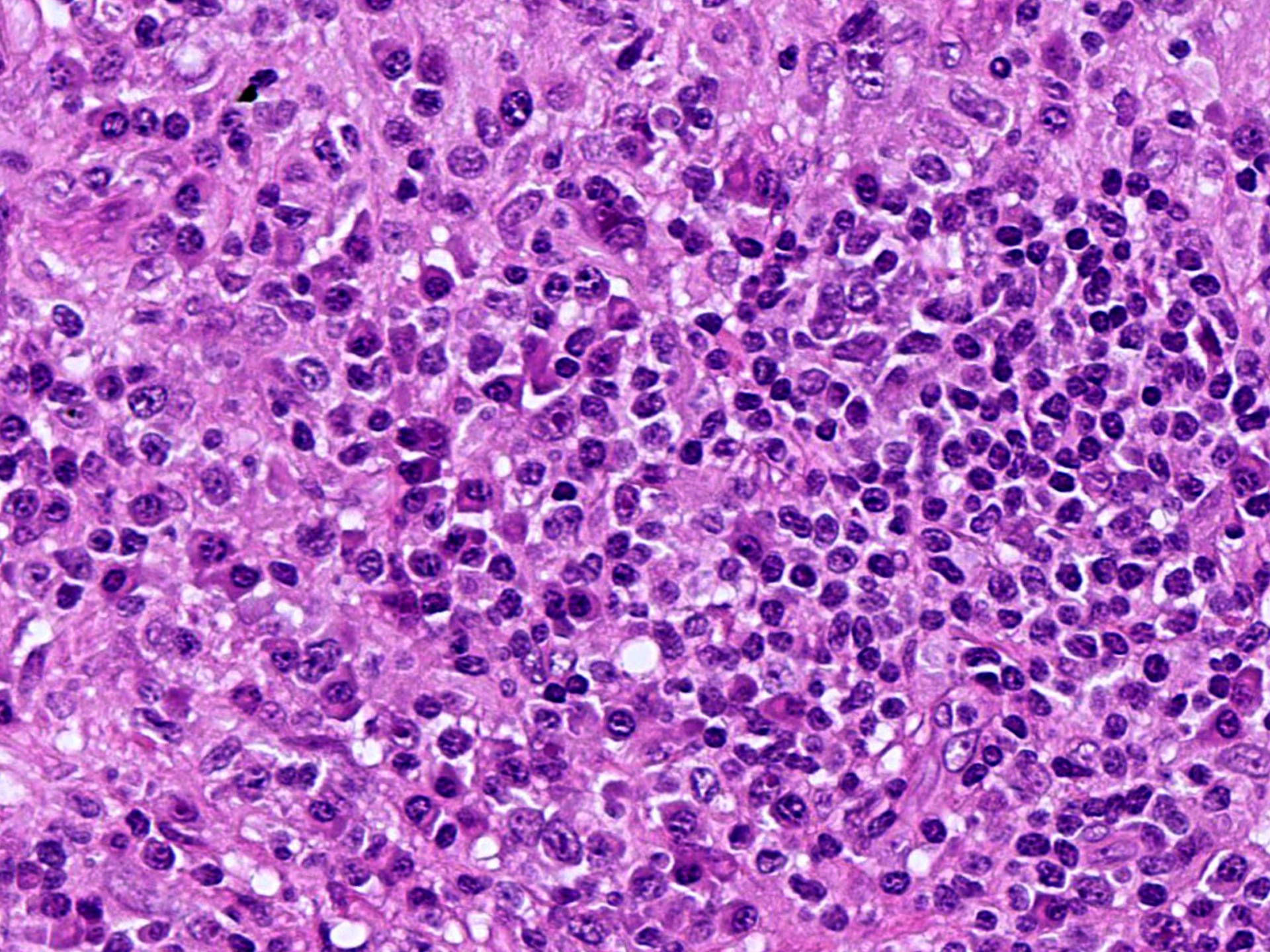
22**

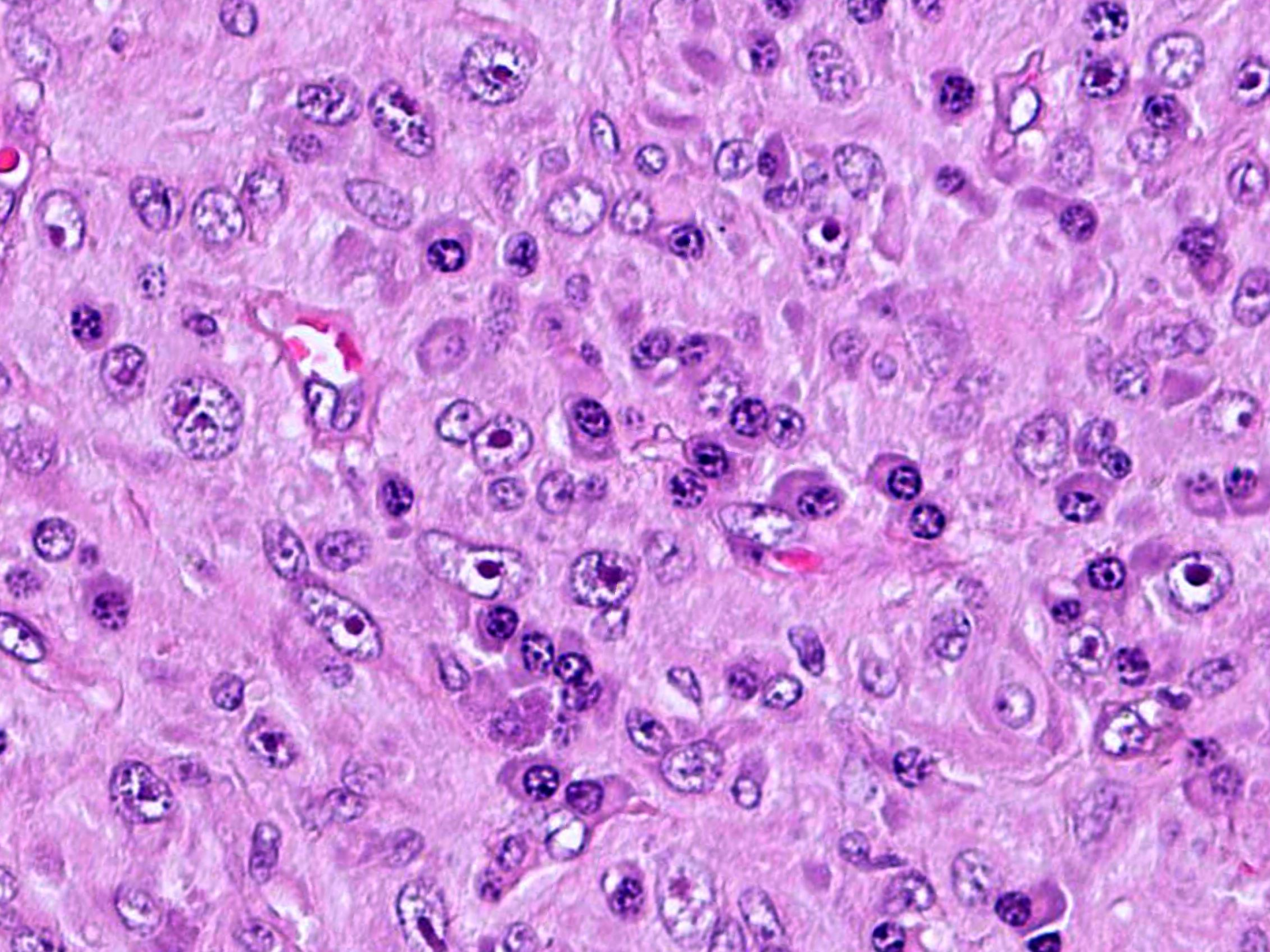


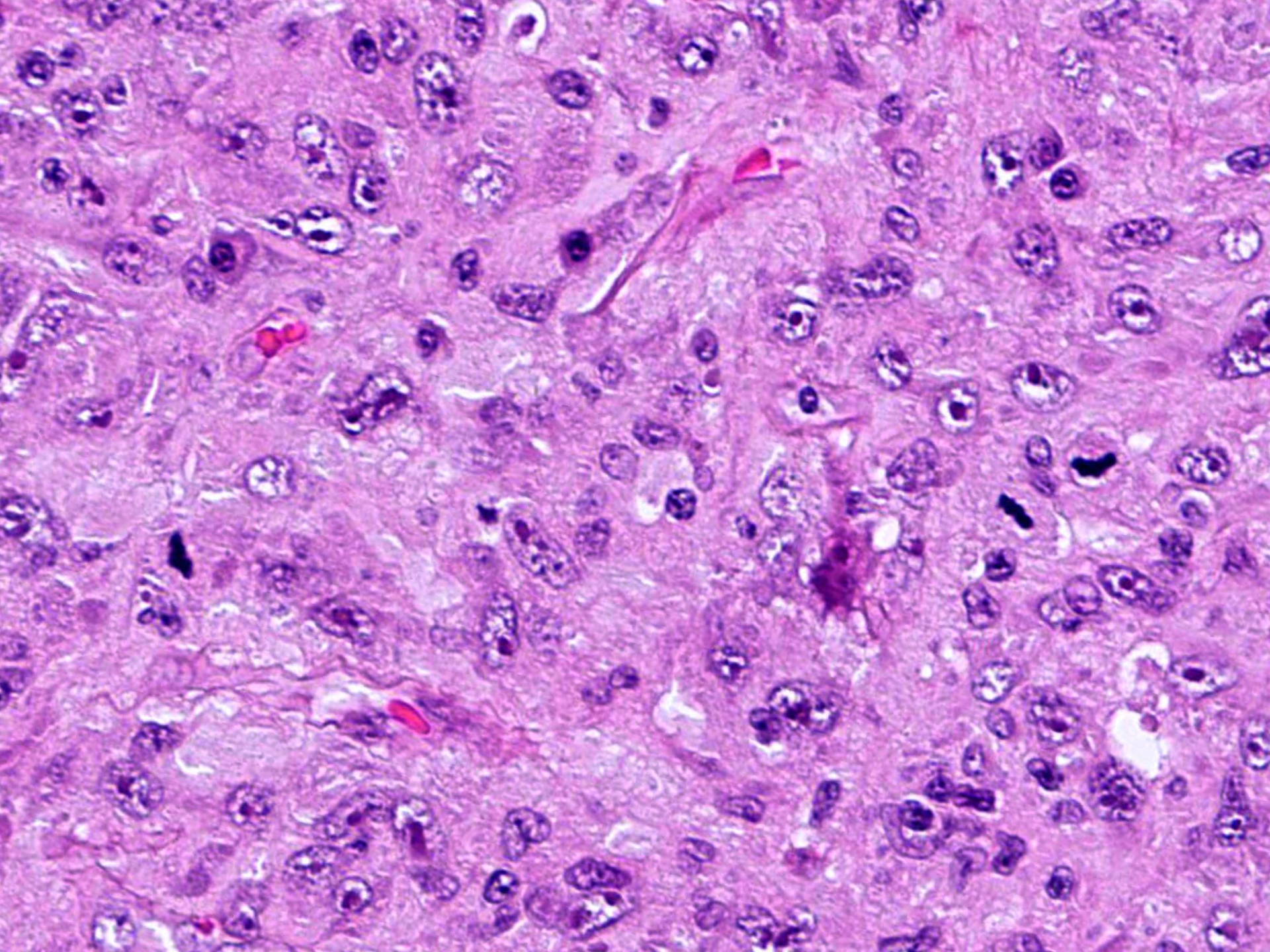














Jaime Prat

últ. vez hoy a las 11:41



Inflammatory myxohyaline tumor of distal extremities with virocyte or Reed-Sternberg-like cells: a distinctive lesion with features simulating inflammatory conditions, Hodgkin's disease, and various sarcomas
E A Montgomery 19:06 ✓✓

Muy bien!!! 20:47

Habías visto algunos? 20:48

Ya sabemos más por viejos que por... 20:49 ✓✓

No propio, pero si he escuchado a la Elizabeth contándolo 20:49 ✓✓

Esto lo describió la parejita. Ella, americana, estuvo con Enzinger. Luego se casó con el sueco y se fueron a UK. Y luego se separaron 20:50

Vi dos casos en Sant Pau. En manos. 20:51

Son muy espectaculares. No metastatizan 20:52

O rara vez 20:52

Mensaje



> [Mod Pathol](#). 1998 Apr;11(4):384-91.

Inflammatory myxohyaline tumor of distal extremities with virocyte or Reed–Sternberg–like cells: a distinctive lesion with features simulating inflammatory conditions, Hodgkin's disease, and various sarcomas

E A Montgomery ¹, K O Devaney, T J Giordano, S W Weiss



> [Am J Surg Pathol](#). 1998 Aug;22(8):911-24. doi: 10.1097/00000478-199808000-00001.

Acral myxoinflammatory fibroblastic sarcoma: a low-grade tumor of the hands and feet

J M Meis-Kindblom ¹, L G Kindblom





Gracias