

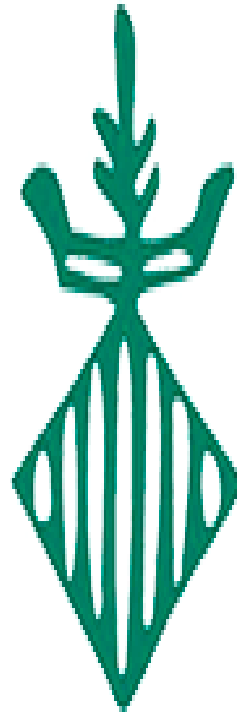
119^a REUNIÓN DE LA ASOCIACIÓN TERRITORIAL
VALENCIANA DE LA SOCIEDAD ESPAÑOLA DE
ANATOMIA PATOLÓGICA
Caso 9

SeAP-IAP

[Sociedad Española de Anatomía Patológica]

[International Academy of Pathology]

ASOCIACIÓN TERRITORIAL DE LA
COMUNIDAD VALENCIANA



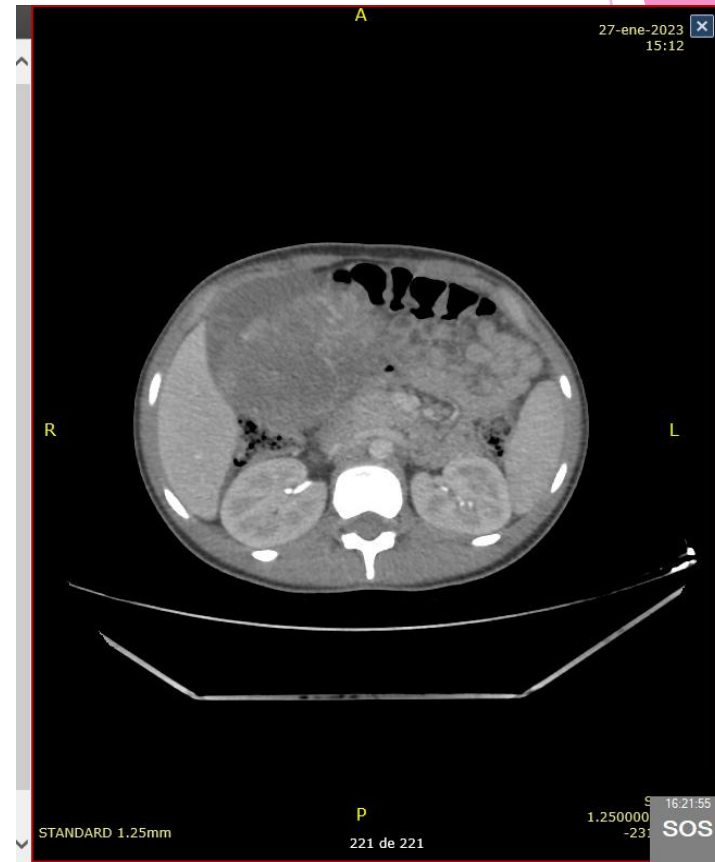
HRE

CONSORCI
HOSPITAL GENERAL
UNIVERSITARI
VALÈNCIA

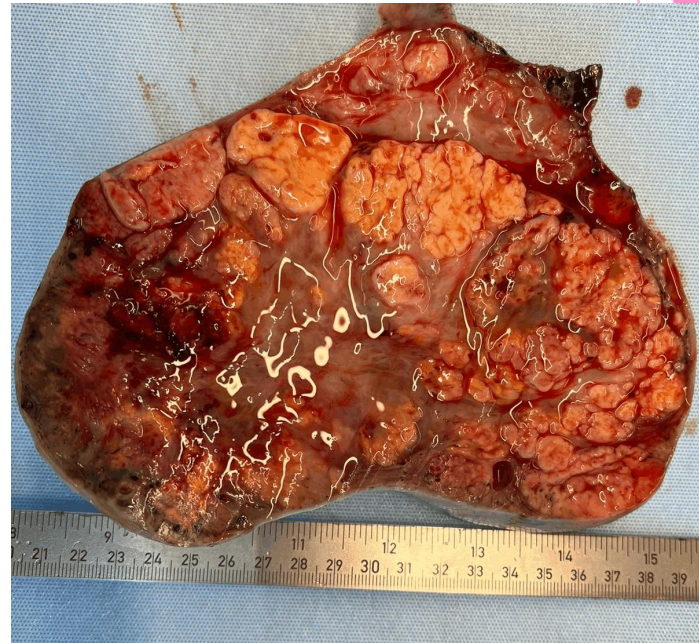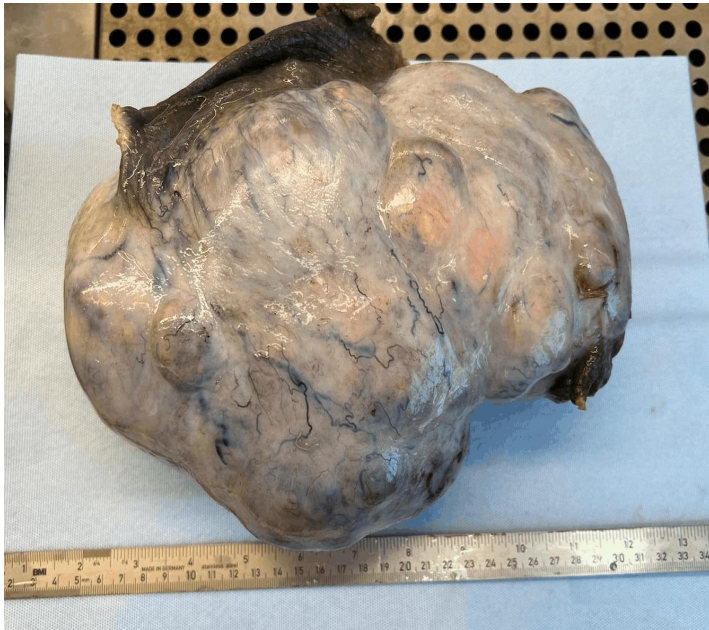R1 ANATOMIA PATOLÓGICA
VERÓNICA VICENT VARÓN

MOTIVO DE CONSULTA

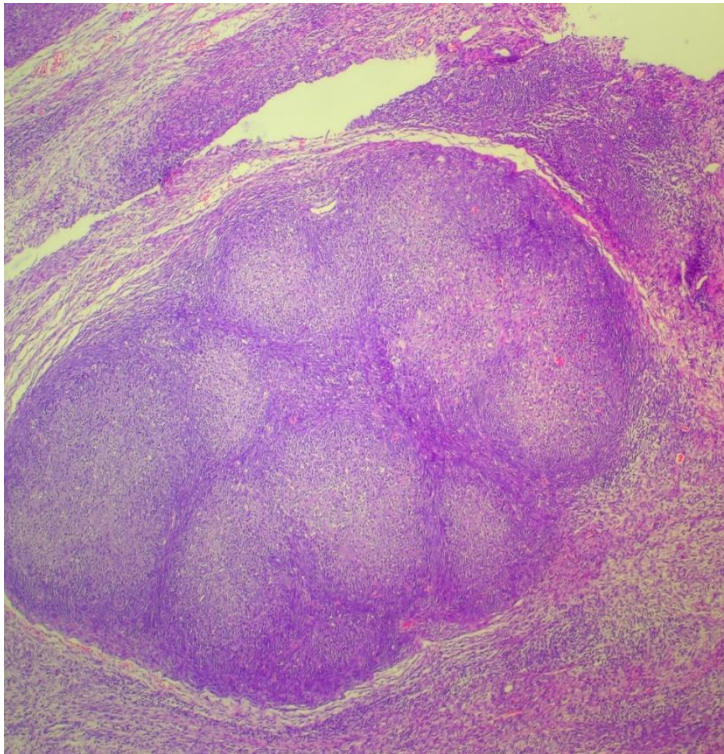
- ▶ Mujer de 15 años con cuadro de distensión abdominal y alteraciones menstruales.
- ▶ EF: masa abdominal hasta xifoides.
- ▶ ECOGRAFÍA ABDOMINAL:
- ▶ Gran masa abdominal de aspecto sólido-quístico, con vascularización intensa que parece depender de anexo derecho.
- ▶ TAC ABDOMINO-PÉLVICO:
- ▶ Masa abdominal sólido quística de probable origen anexial derecho.
- ▶ Analítica sin alteraciones.
- ▶ Se realiza anexectomía derecha



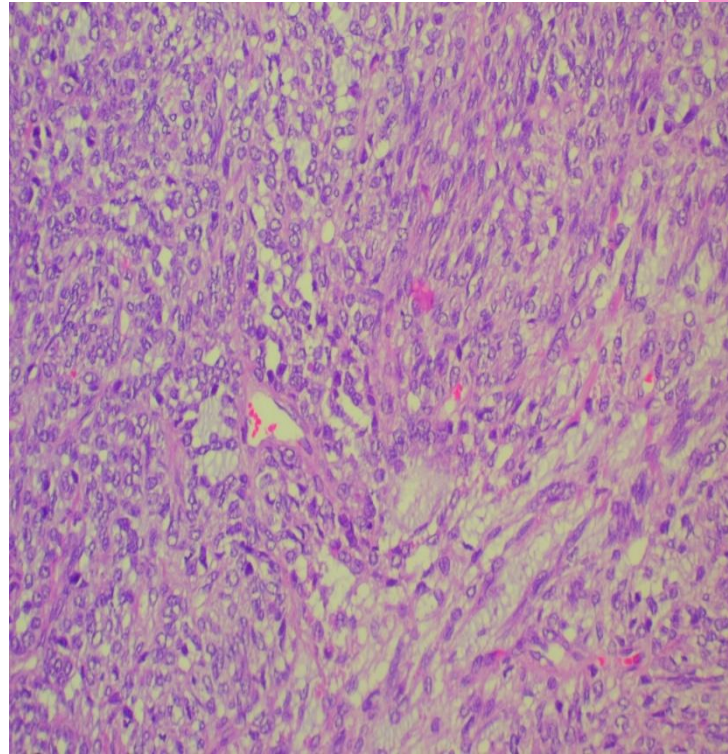
MACROSCOPIA



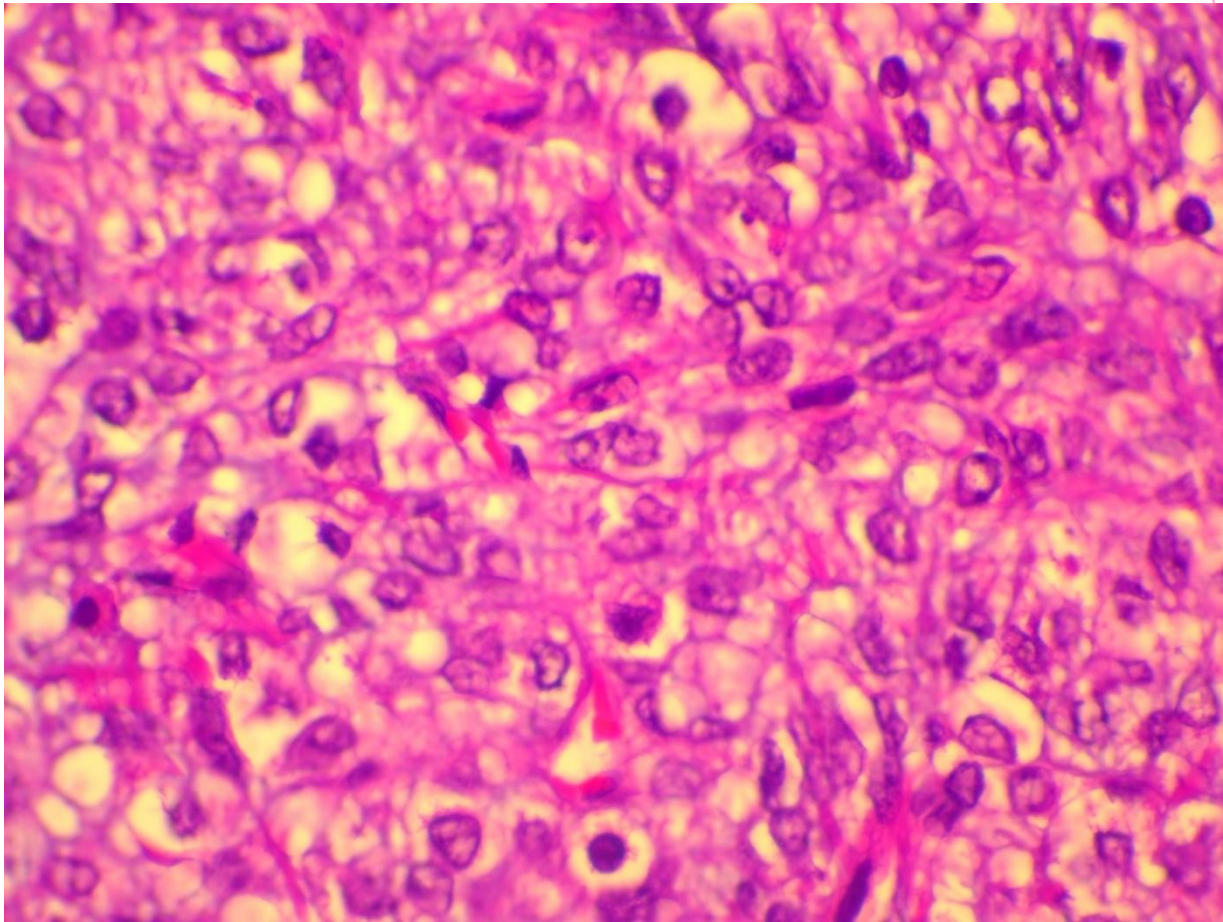
HEMATOXILINA EOSINA



OBJETIVO 4X



OBJETIVO 20X



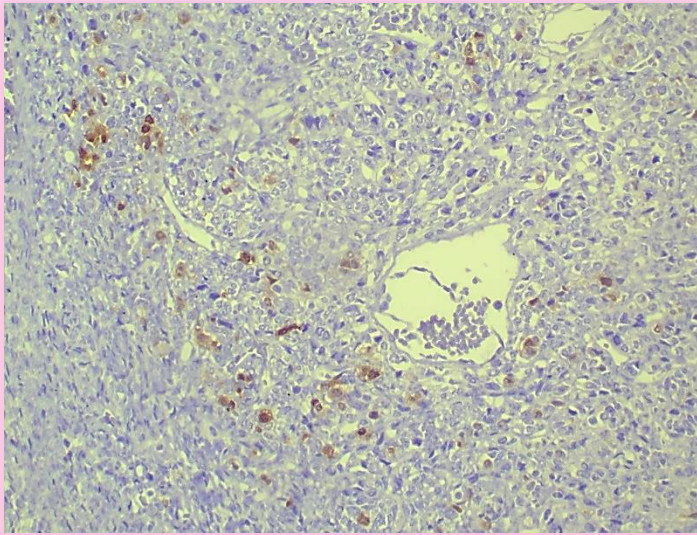
OBJETIVO 60X

SOSPECHA DIAGNÓSTICA

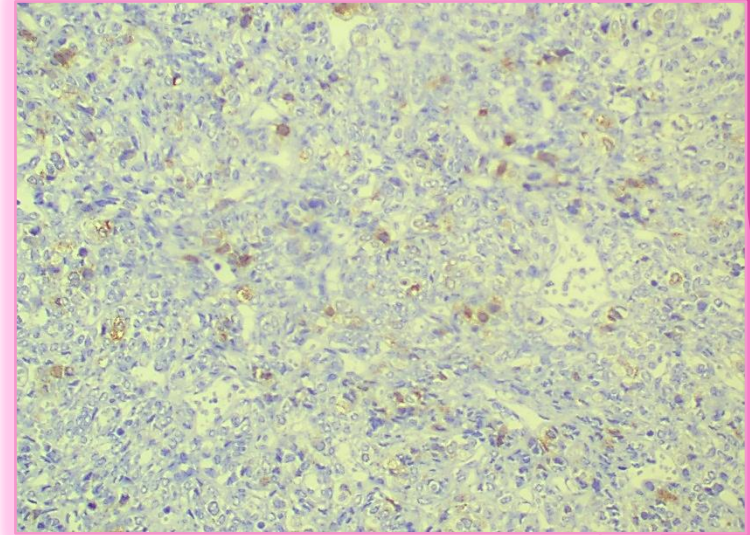
- ▶ Ante estos hallazgos y la edad de la paciente la sospecha diagnóstica es de un:

**TUMOR DEL ESTROMA DE LOS CORDONES
SEXUALES**

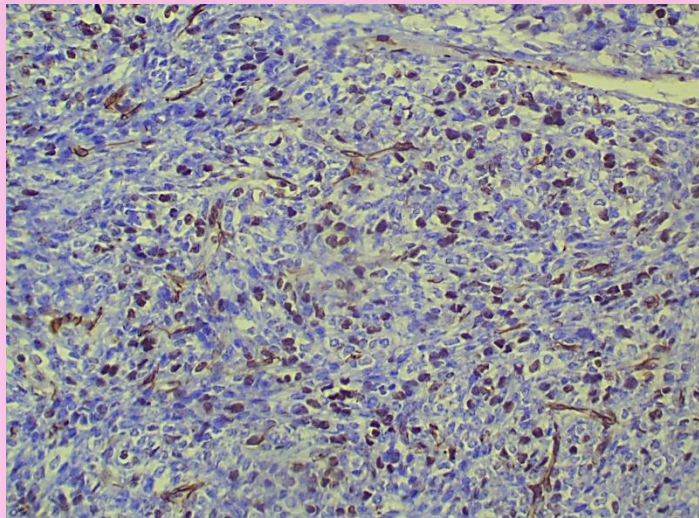
INMUNOHISTOQUÍMICA



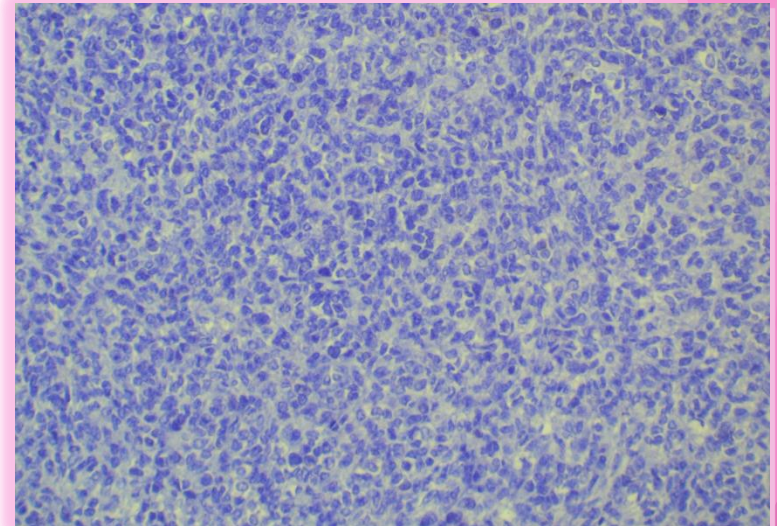
CALRETININA



INHIBINA

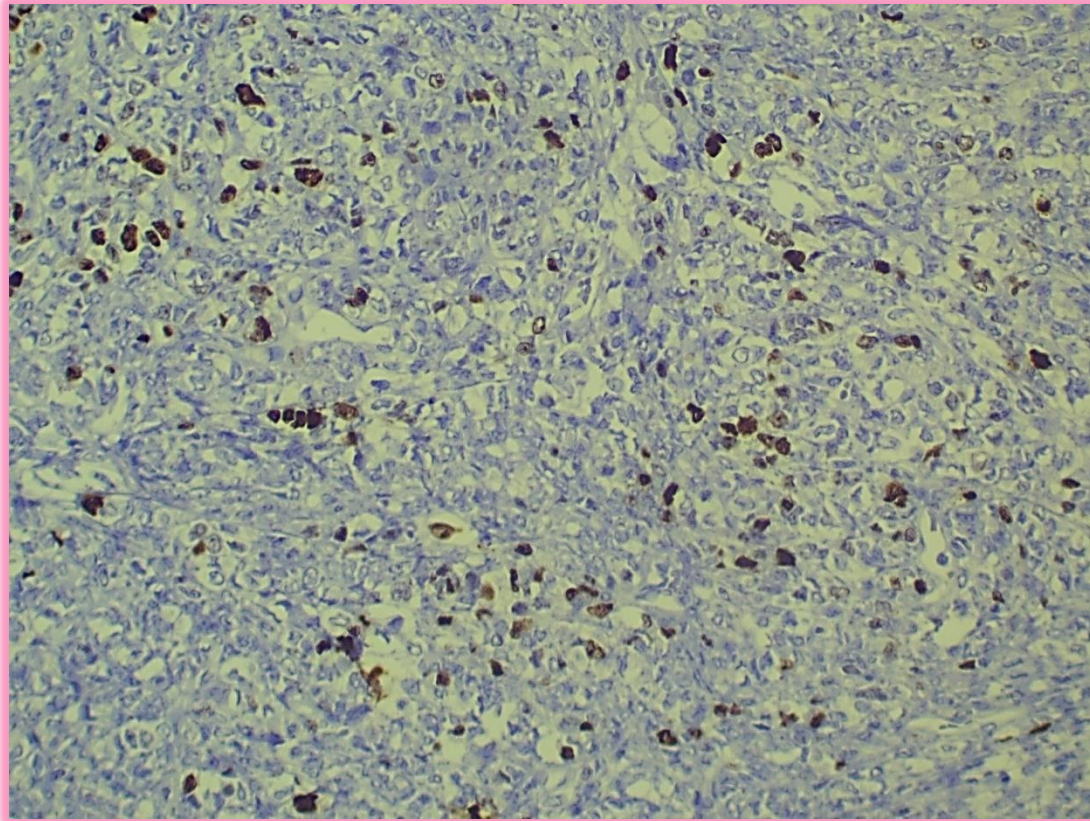


WT1



CKAE

KI 67



DIAGNÓSTICO

TUMOR DE CÉLULAS GRANULOSA JUVENIL

TUMOR DE LA GRANULOSA JUVENIL

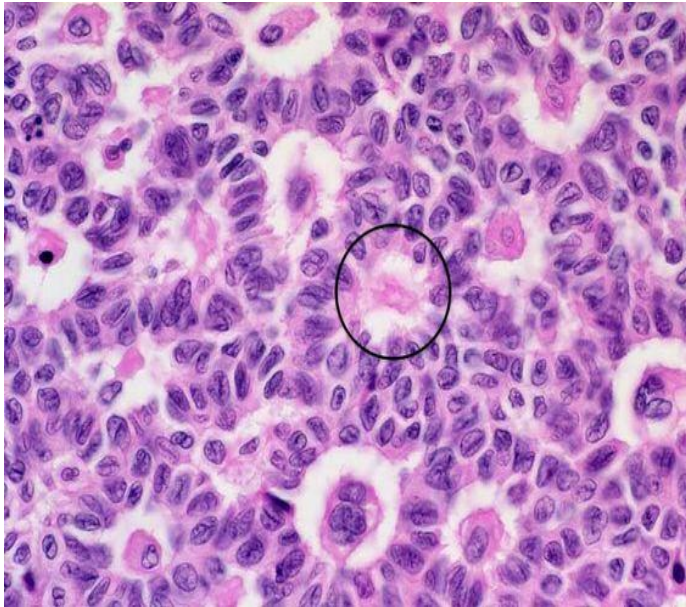- ▶ Tumor del estroma del cordón sexual con diferenciación primitiva de células de la granulosa
- ▶ 5% tumores del estroma del cordón sexual.
- ▶ 90% se presenta en la edad prepuberal
- ▶ Se pueden acompañar de síntomas de hiperestrogenismo: pubertad precoz.
- ▶ Son menos diferenciados que en la forma adulta y por tanto de peor pronóstico.
- ▶ Mayor número de recurrencias. Seguimiento con marcadores tumorales y estudios de extensión hasta mínimo 5 años.

TUMOR DE LA GRANULOSA JUVENIL

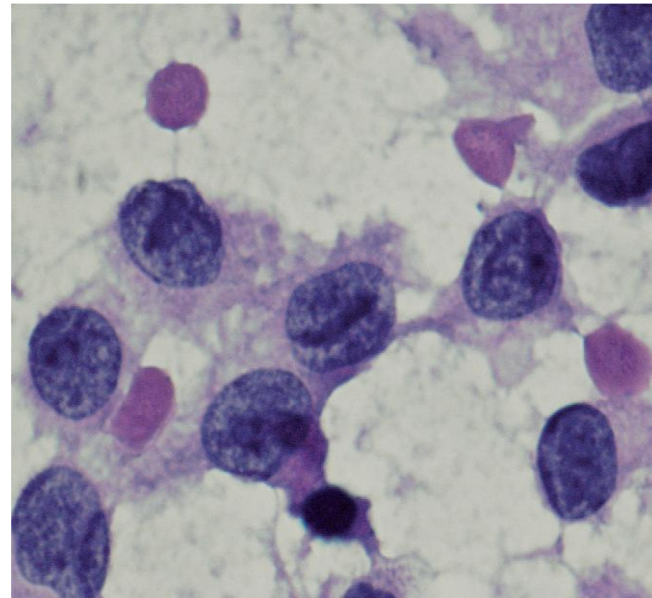
- ▶ Estadios tempranos (1A)
- ▶ La cirugía es diagnóstica-terapéutica y permite la estadificación del tumor.
- ▶ Variante juvenil:
 - ▶ Ausencia de mutación de FOXL2.
 - ▶ Ausencia de Cuerpos de Call-Exner
 - ▶ Menos frecuente observar las hendiduras nucleares en grano de café.

TUMOR DE LA GRANULOSA VARIANTE ADULTO

CUERPOS CALL
EXNER



HENDIDURAS GRANO DE
CAFE



SEGUIMIENTO

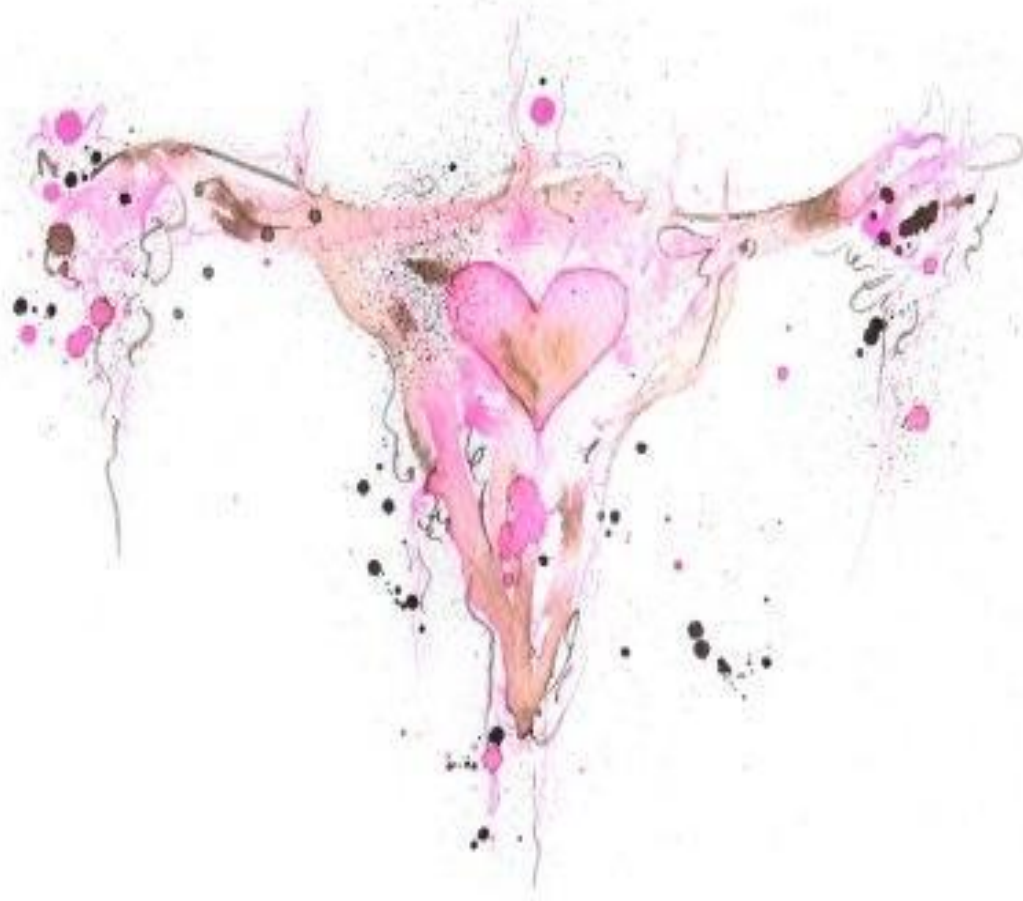- ▶ Examen físico, marcadores tumorales y estudios de extensión cada seis meses por tres años y de forma anual hasta el quinto año.
- ▶ A valorar de forma individual la toma de citología cervical según clínica.

CONCLUSIÓN

- ▶ La paciente se derivó al Hospital La Fe
- ▶ Está en su segundo año de seguimiento.
- ▶ Actualmente no existen datos de actividad tumoral y la paciente permanece asintomática.

AUTORES Y BIBLIOGRAFÍA

- ▶ **Autores:** Verónica Vicent Varón, Javier Carbonell Zamorano, Clara Martí Maciá, Nuria Santonja Lopez.
- ▶ Pathology outlines
- ▶ Youth granulosa cell tumor (S. Campos et Company)
- ▶ Adult granulosa cell tumor of the ovary (Enrique González-Díaz et company)
- ▶ Gonadal stromal tumor: Review of the literature (Migdania Martínez-Madruga et company)



G r A C i A S