




CONSORCI  
HOSPITAL GENERAL  
UNIVERSITARI  
VALÈNCIA

# Un Diagnóstico Anatomopatológico Singular

Junisbel Gutiérrez Rivero

Clara Martí Macía

Vicente Sabater Marco



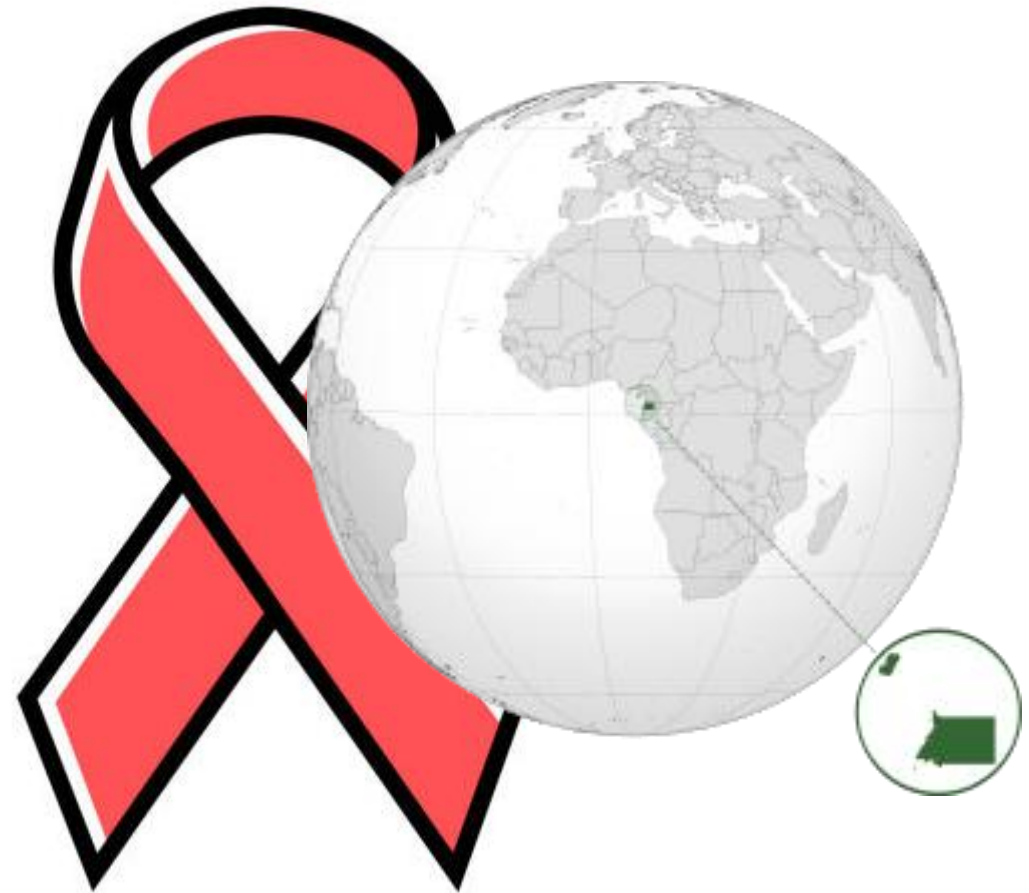
# Nuestra paciente...

Femenina de 18 años, estudiante universitaria.

Natural de Guinea Ecuatorial, residente en España desde 2021, previamente viviendo en islas canarias.

## Antecedentes:

- Infección por VIH, transmisión vertical
- Pan uveítis bilateral por Toxoplasma Gondii
- Infección diseminada por CMV (2021)
- Bicitopenia en relación a infección por CMV



# Enfermedad actual:

---

Es remitida para estudio de adenopatías cervicales derechas de una semana de evolución

- Sensación distérmica
- Odinofagia
- Tos con escasa expectoración



# Hallazgos:

## Examen físico:

- Adenopatías cervicales bilaterales de predominio derecho dolorosas a la palpación profunda y adheridas a planos profundos
- Aumento del tamaño de las amígdalas

## Análisis clínicos:

- Hb: 9.8 mg / dl
- Linfocitos T CD4 29 cels  $\mu$ L , cociente CD4/CD8 0.1
- Carga viral: 486.000 cp/ml

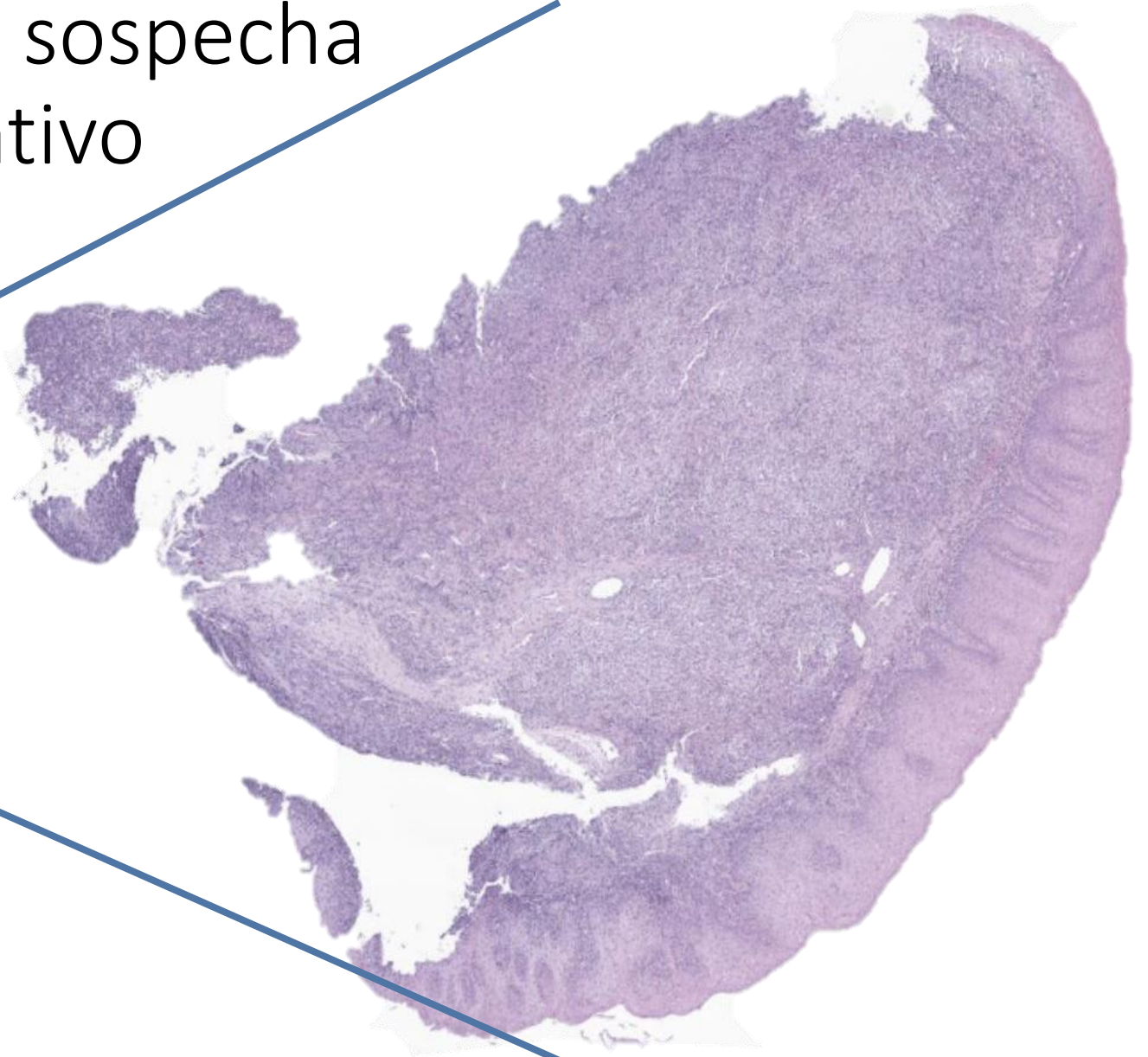
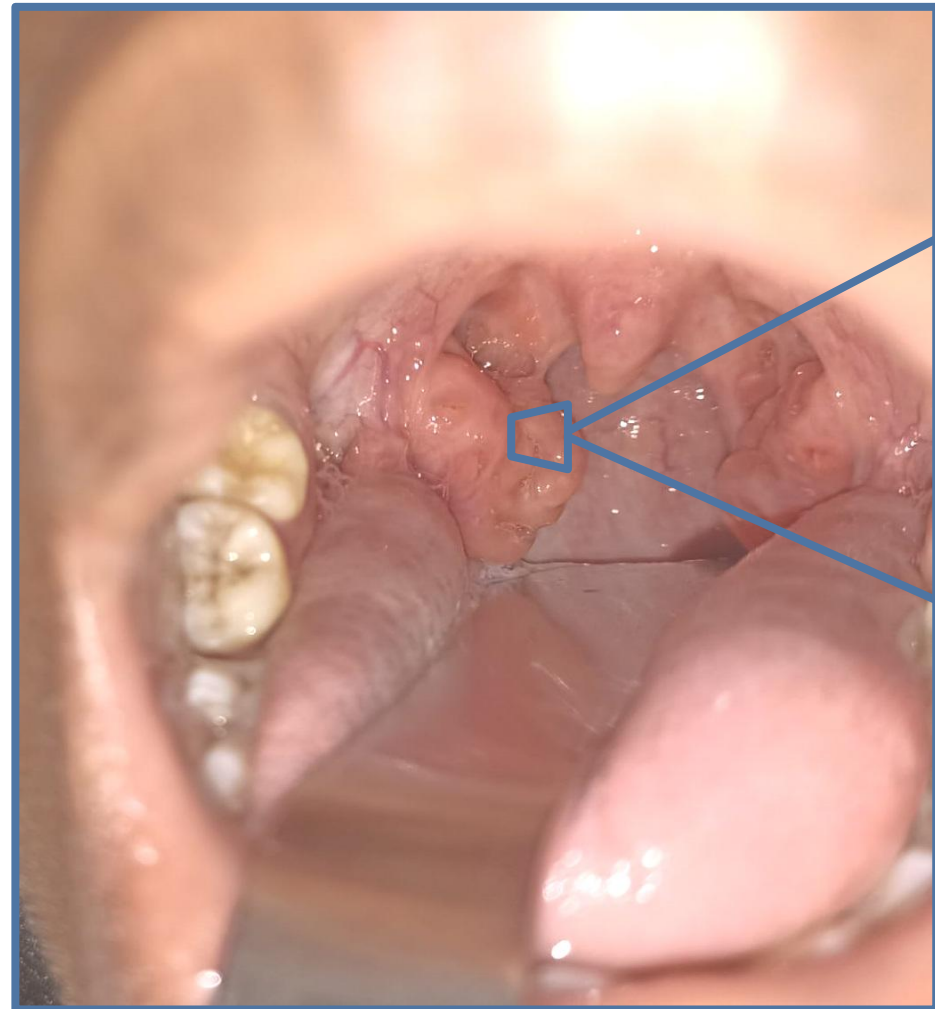
## Estudios parasitológicos:

- LOA LOA, Filarias, Strongyloides, Stercolaris, Schistosoma: Negativos.

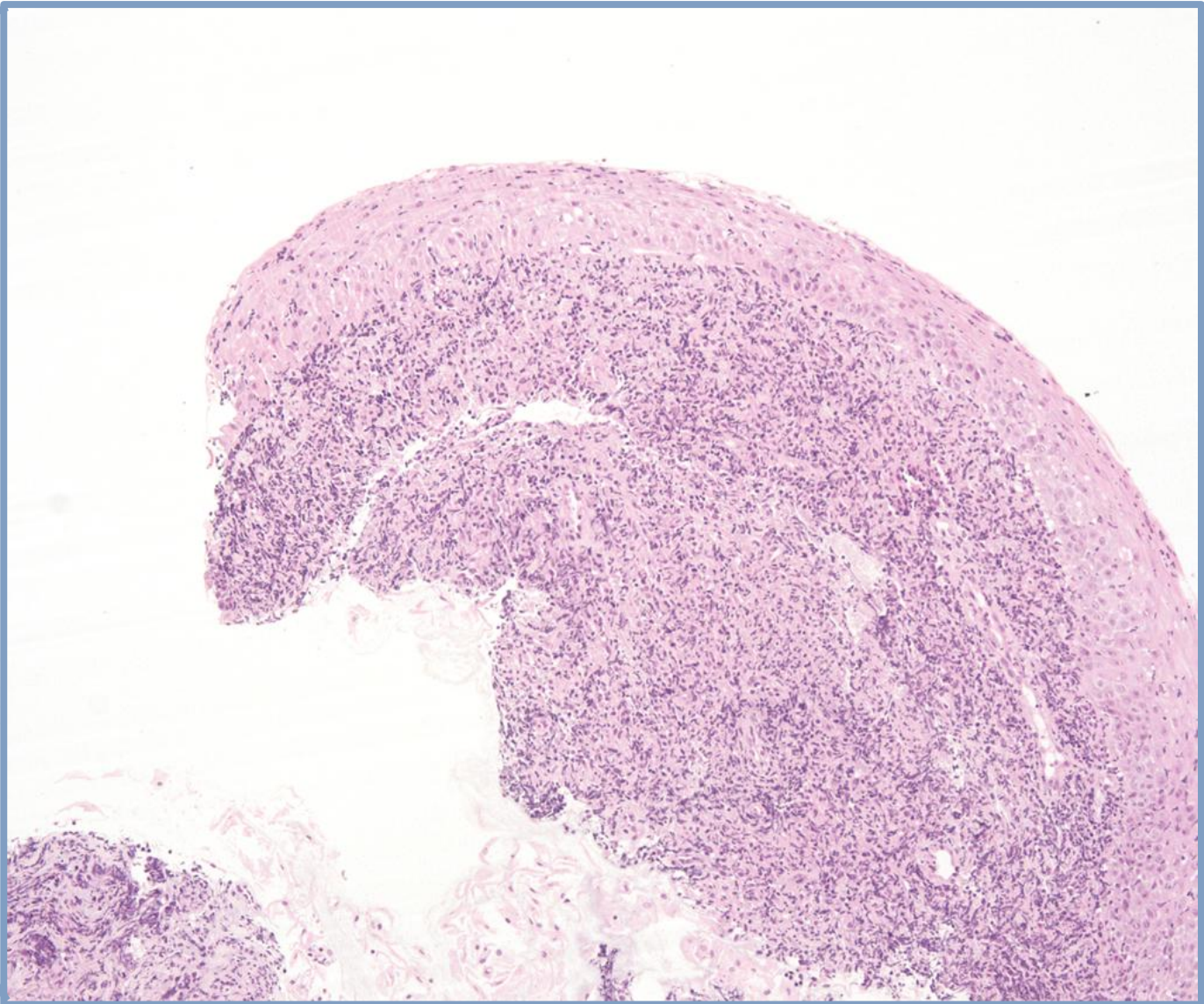
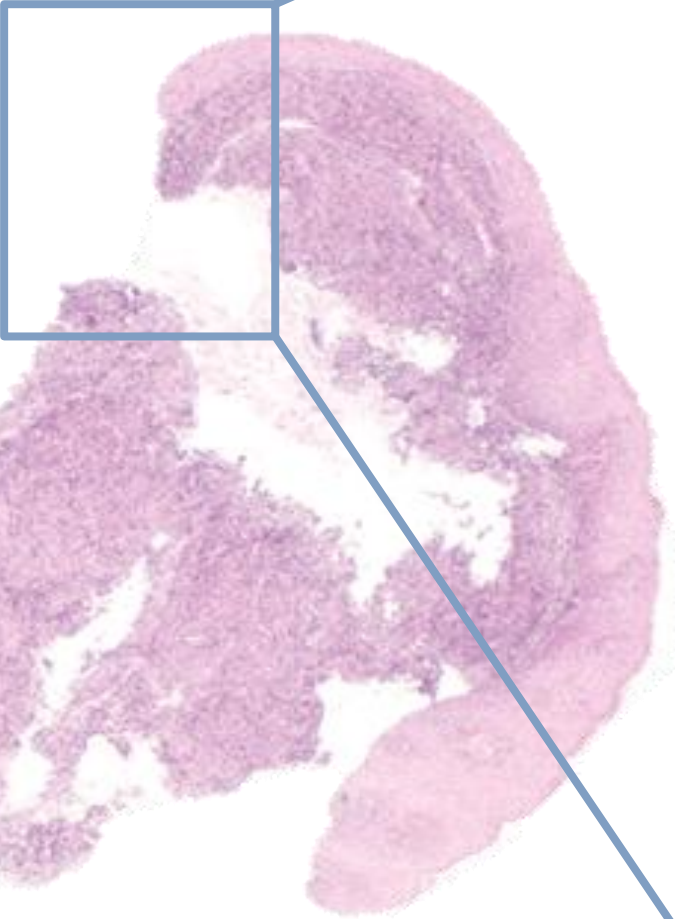
## TC:

- Conglomerado adenopático en espacio cervical y espacio para faríngeo derecho

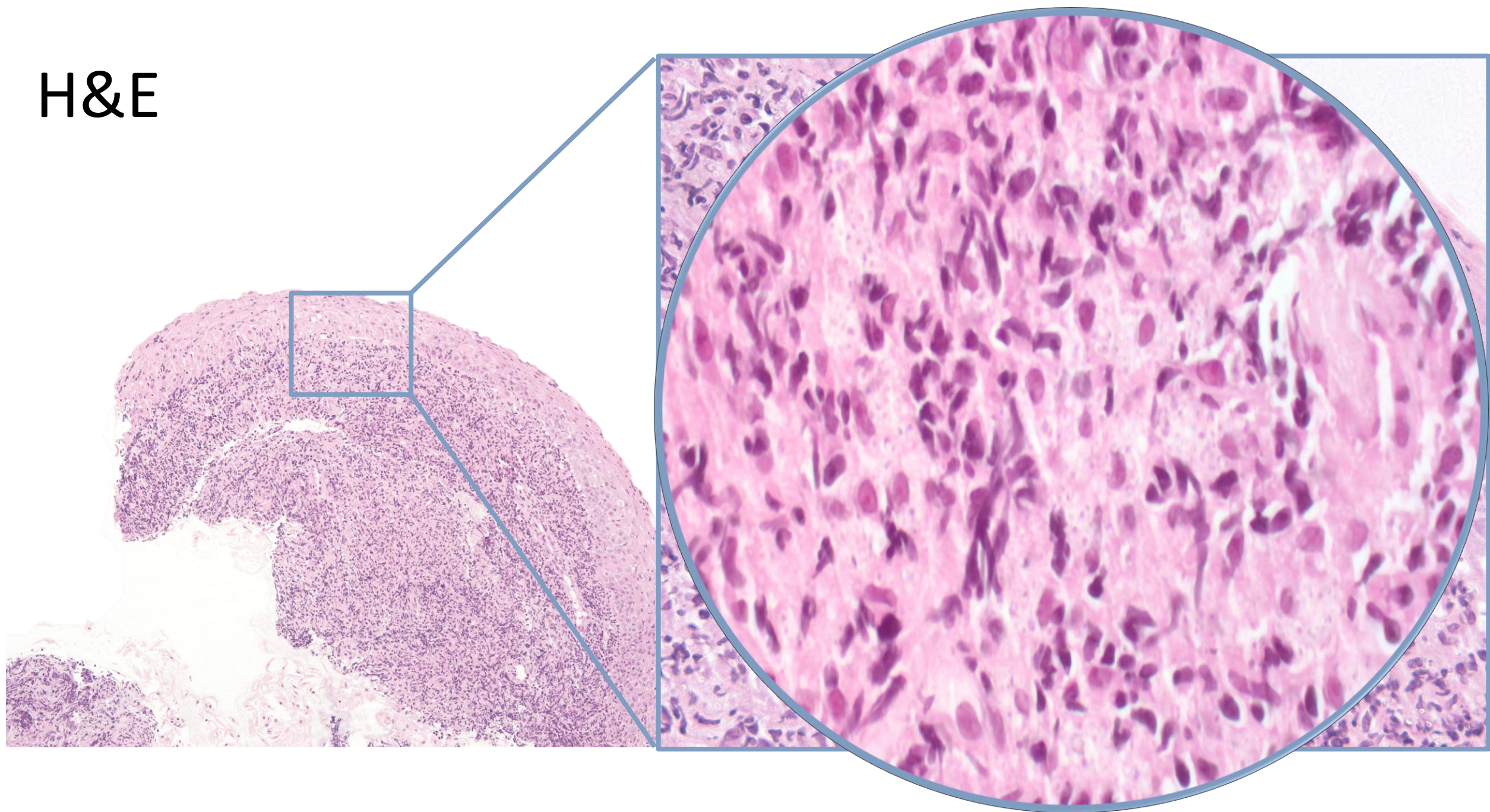
Tras esos hallazgos se realiza punch  
en amígdala derecha bajo sospecha  
de síndrome linfoproliferativo



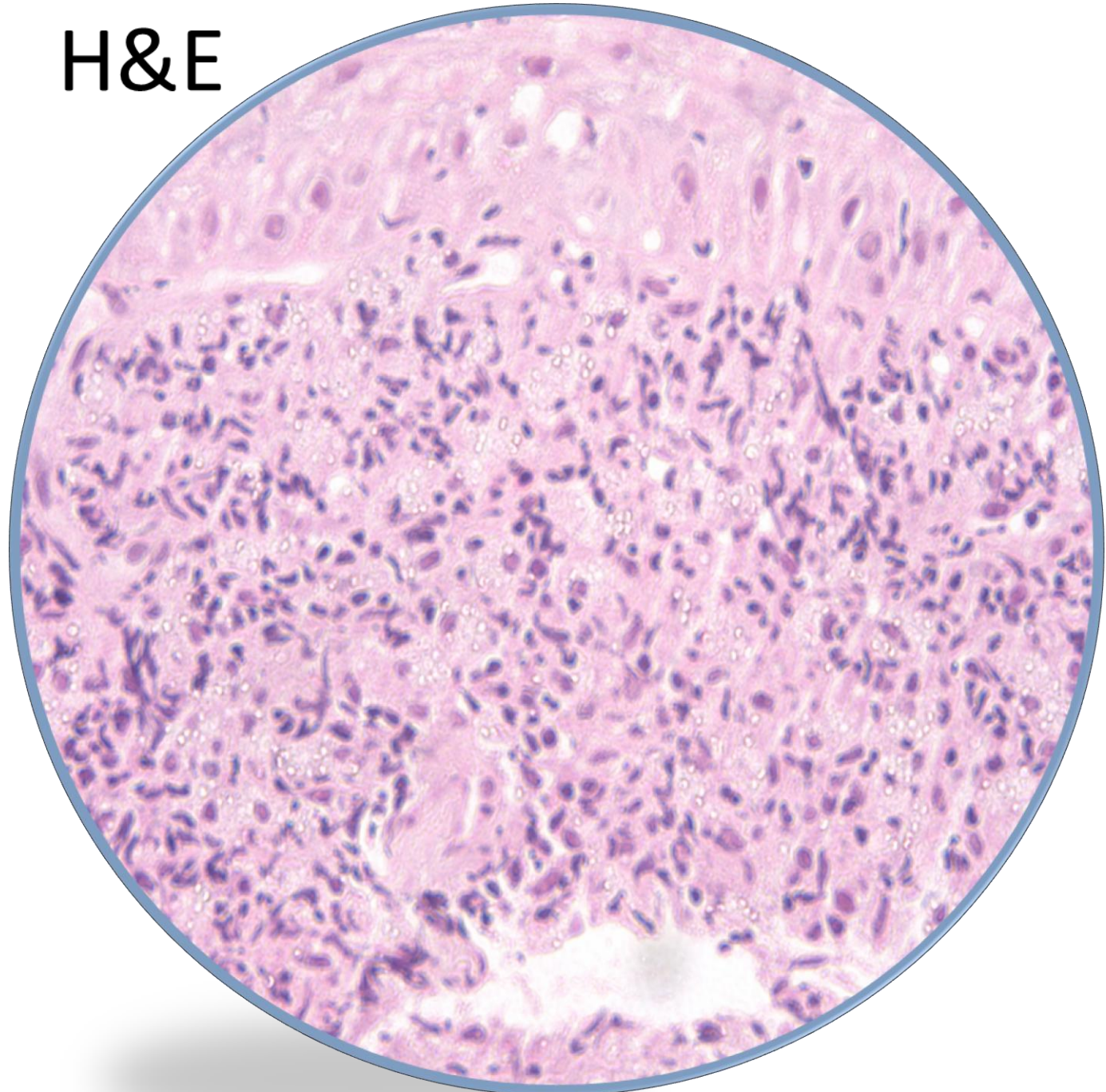
H&E




H&E



H&E

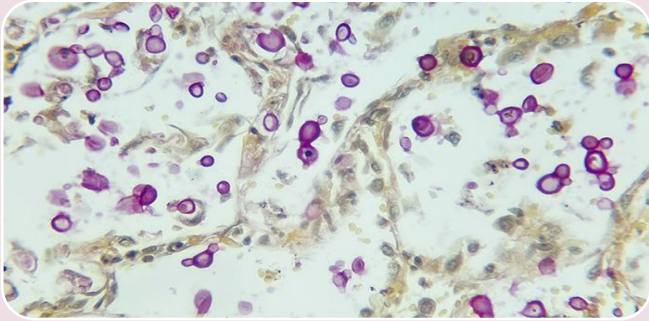






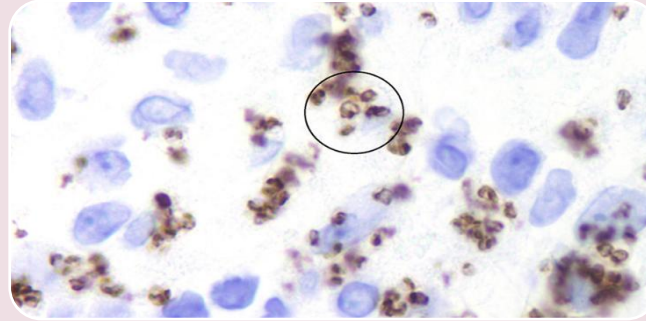
Ante la  
sospecha de  
un proceso  
infeccioso...

# Nos planteamos los siguientes diagnósticos diferenciales



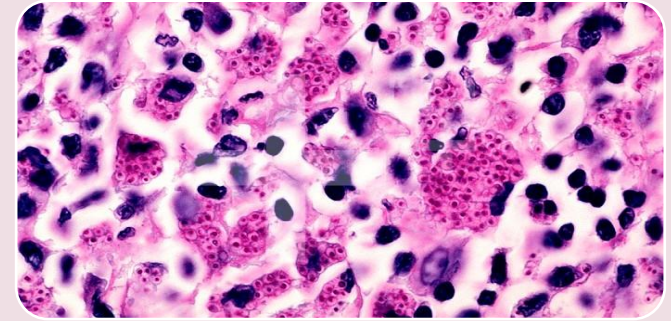
## Criptococosis

- Positivas con Mucicarmina de Meyer



## Leishmaniasis

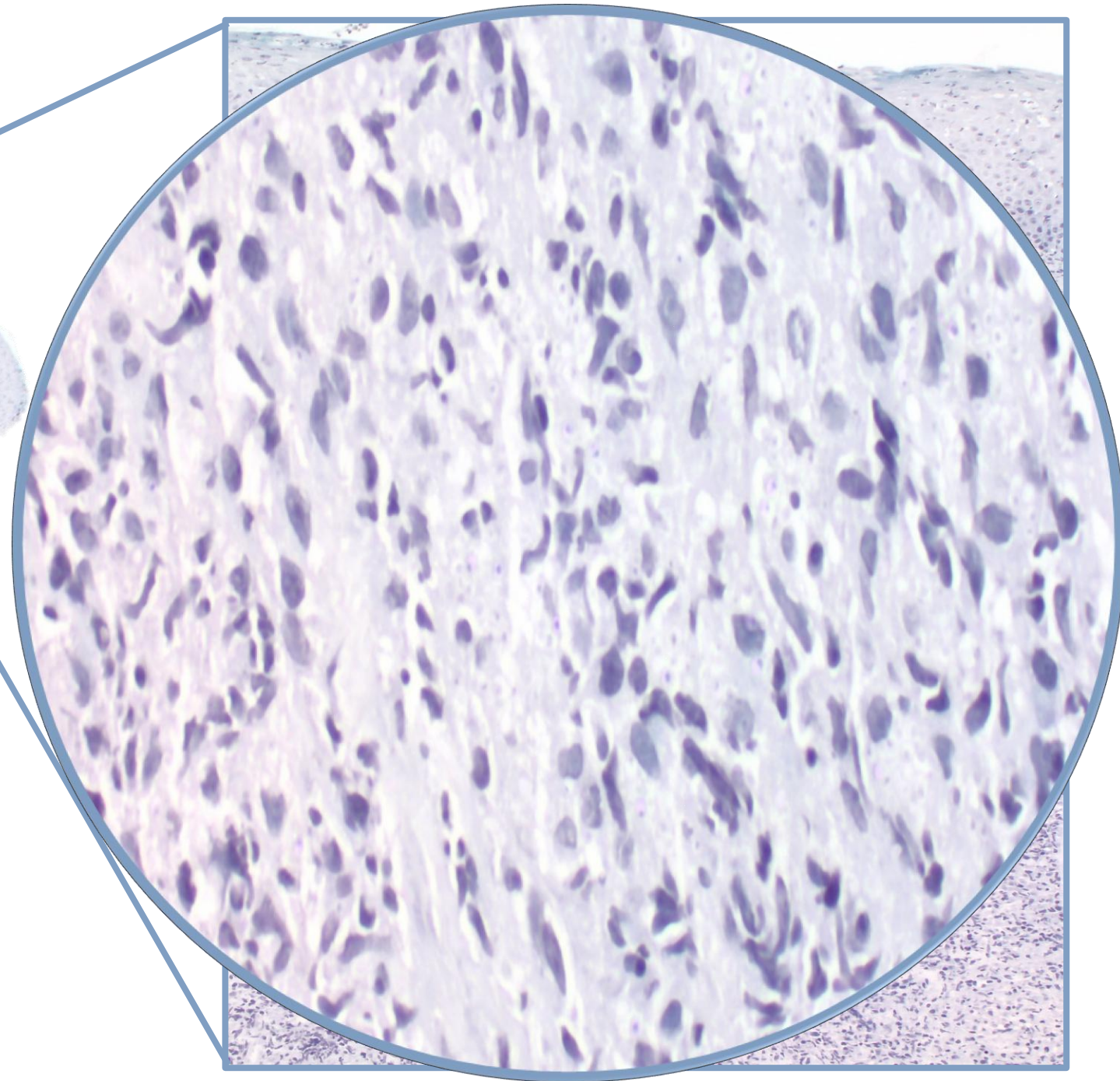
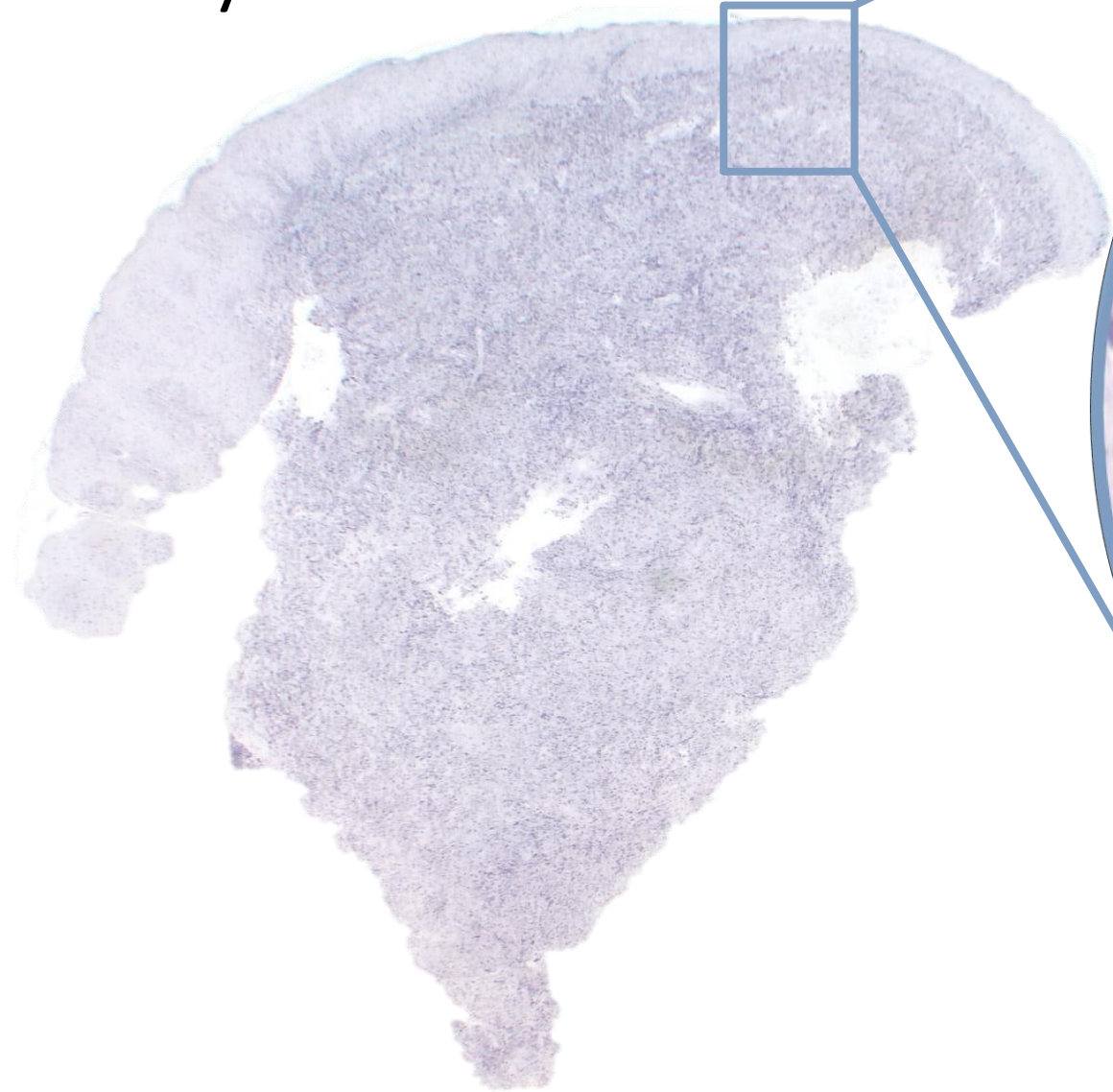
- Positivo para CD1a



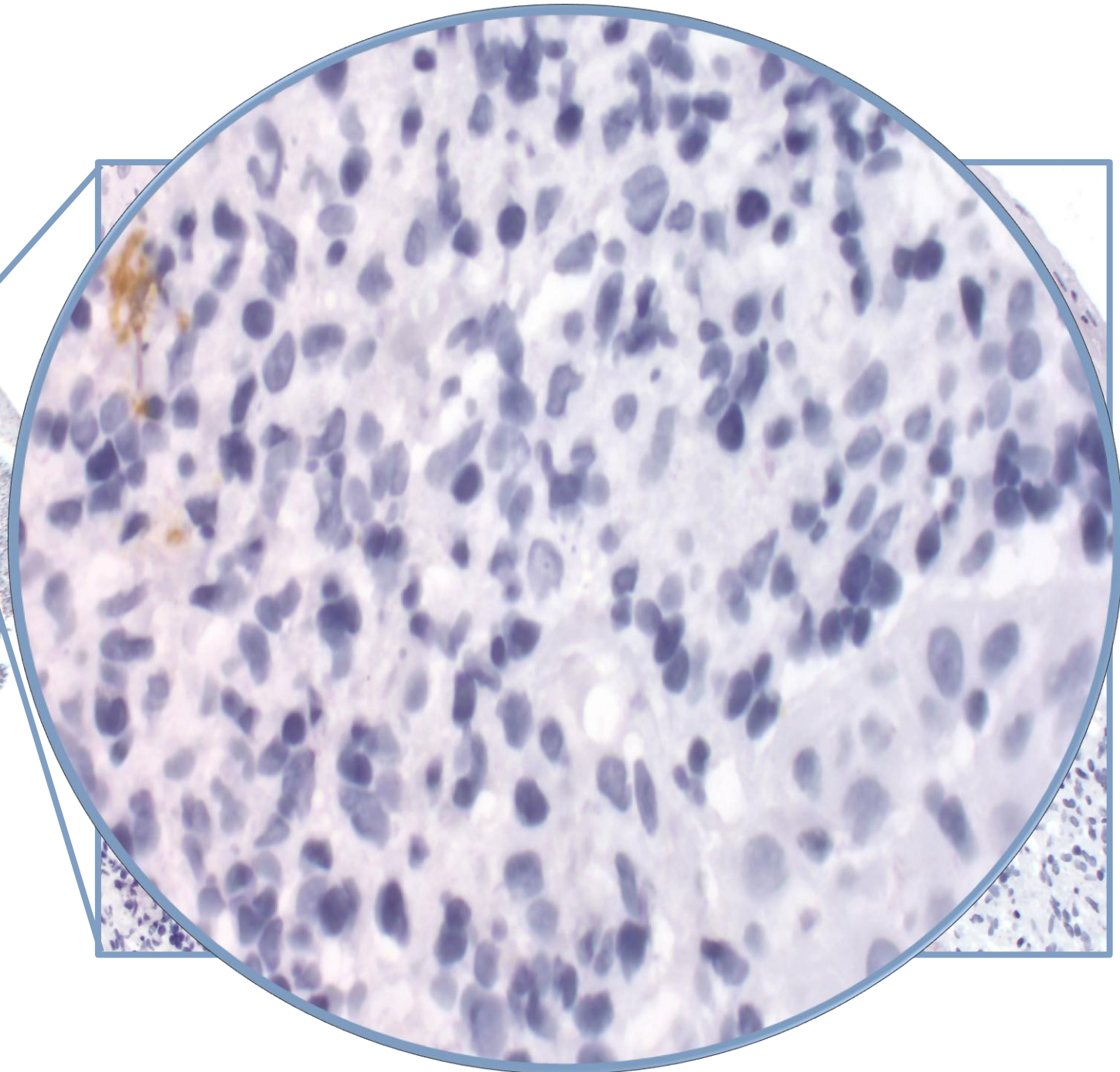
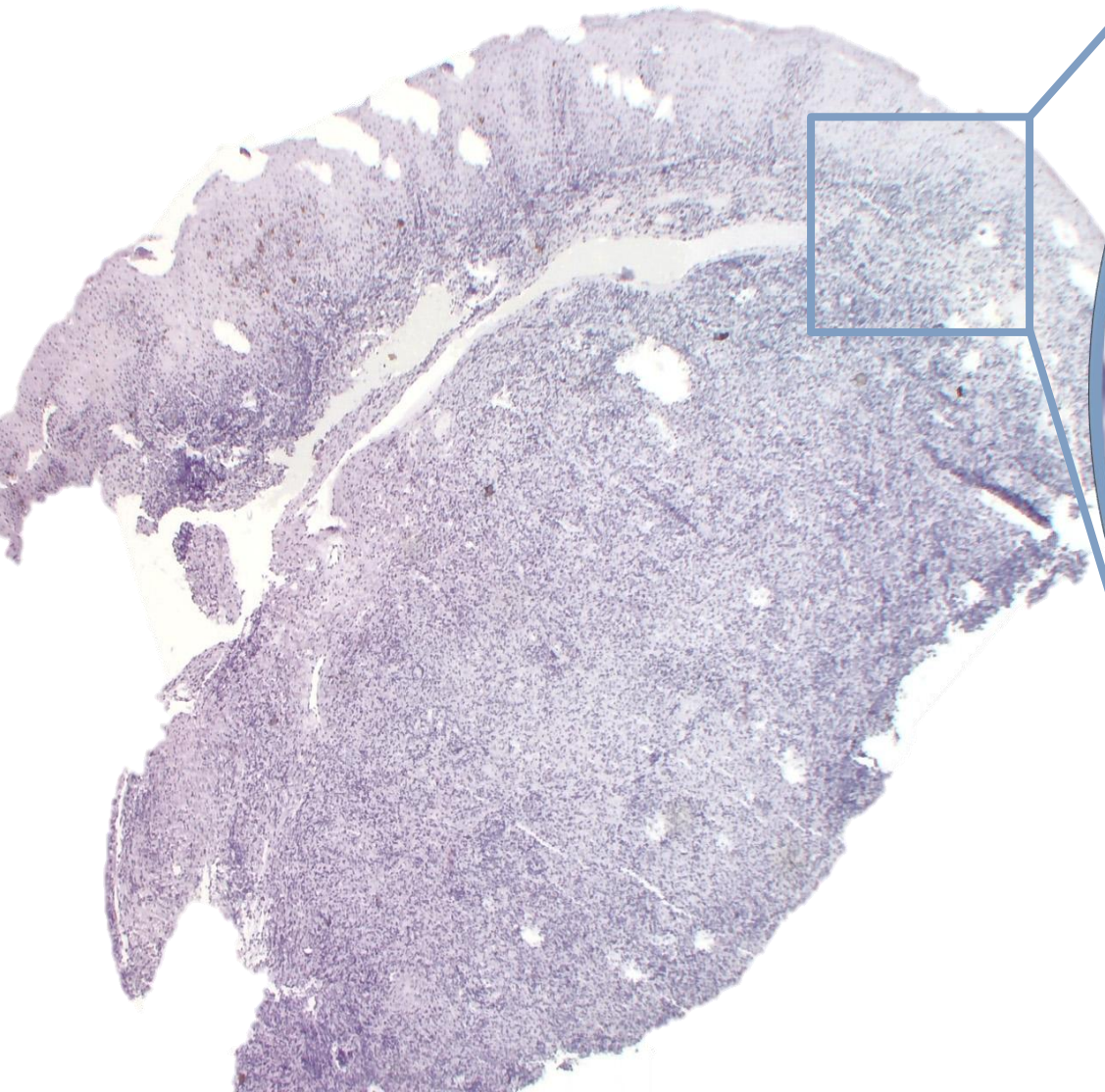
## Histoplasmosis

- Mejor visualizados en tinción de Giemsa y PAS

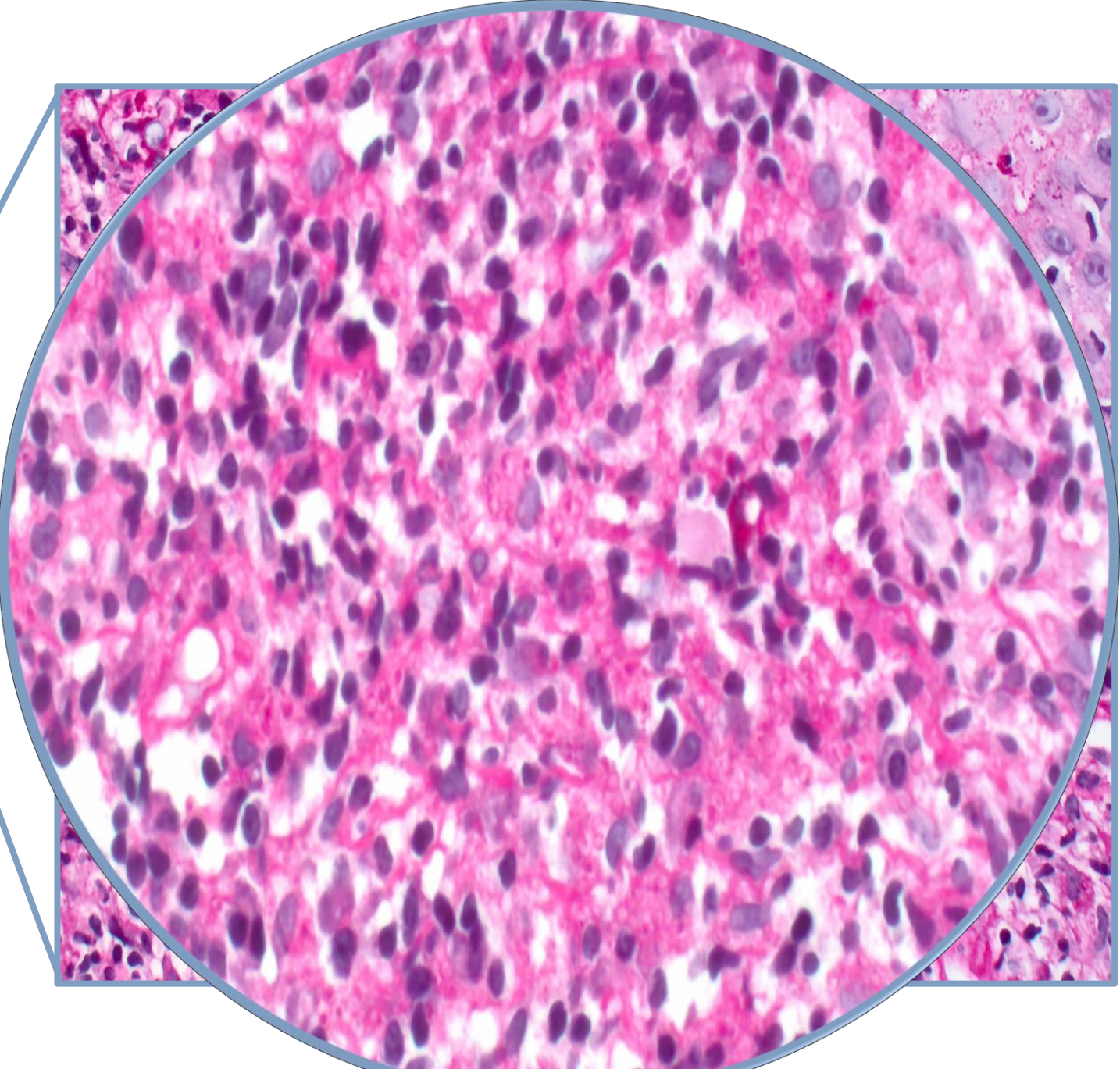
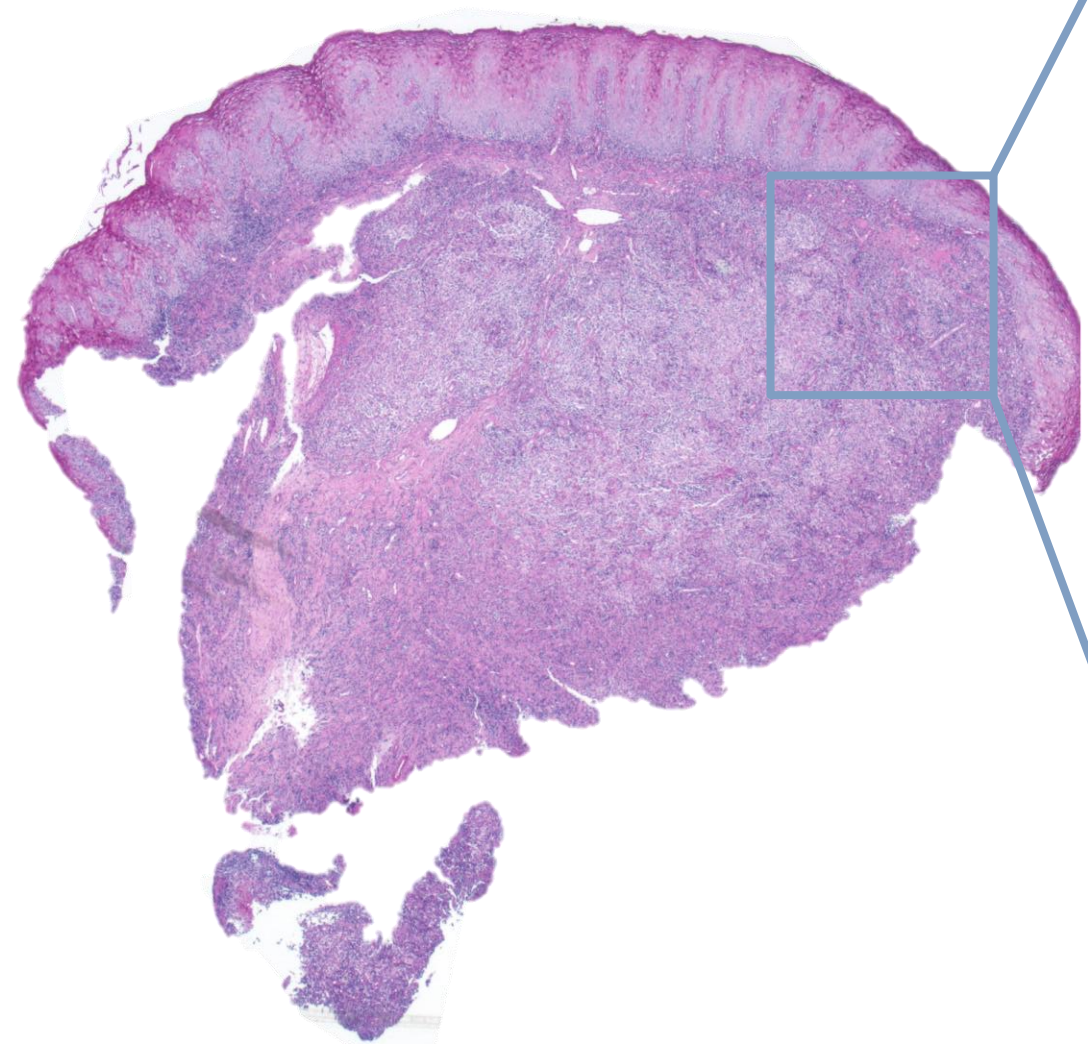
# Muscarmina de Meyer



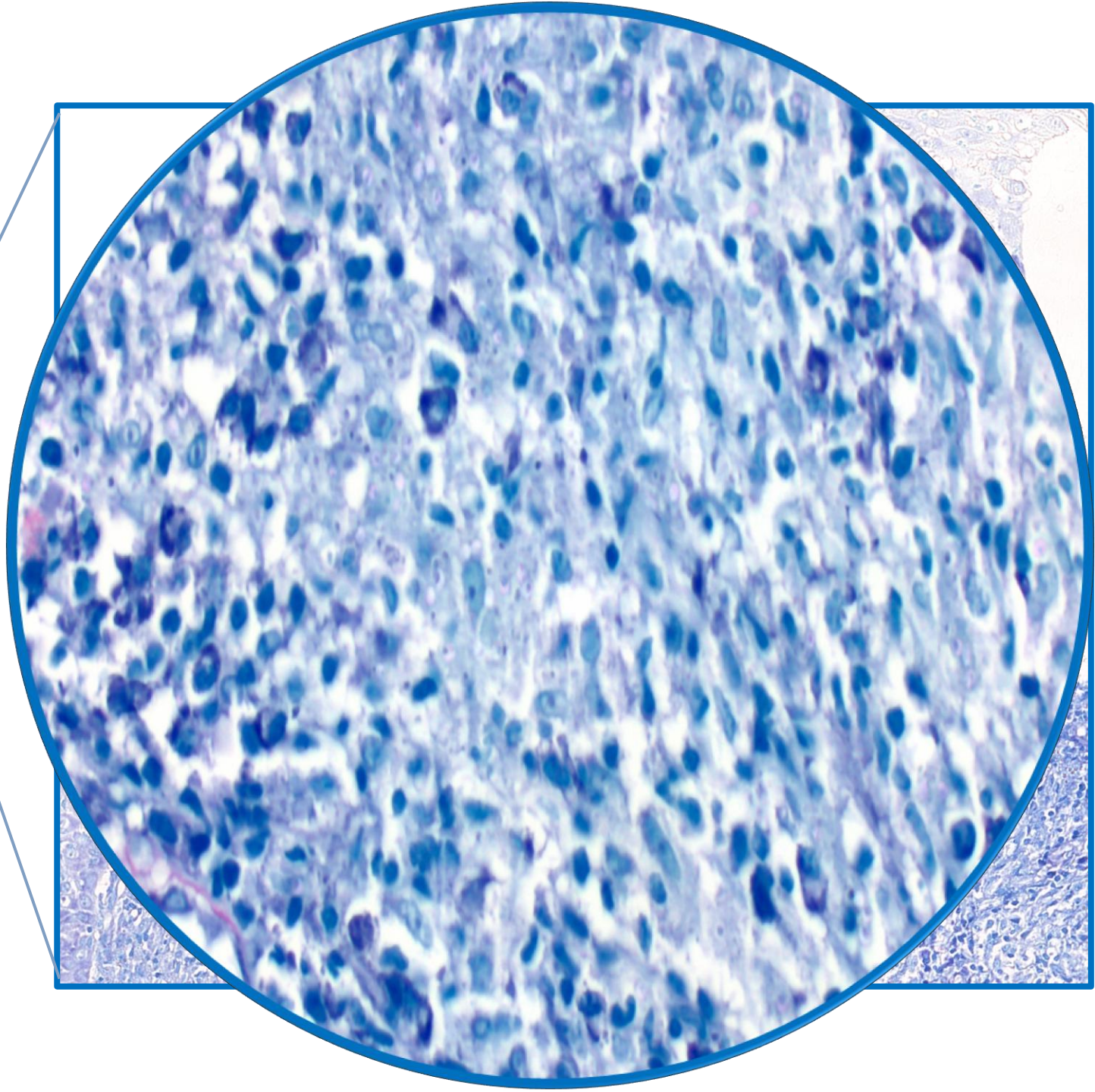
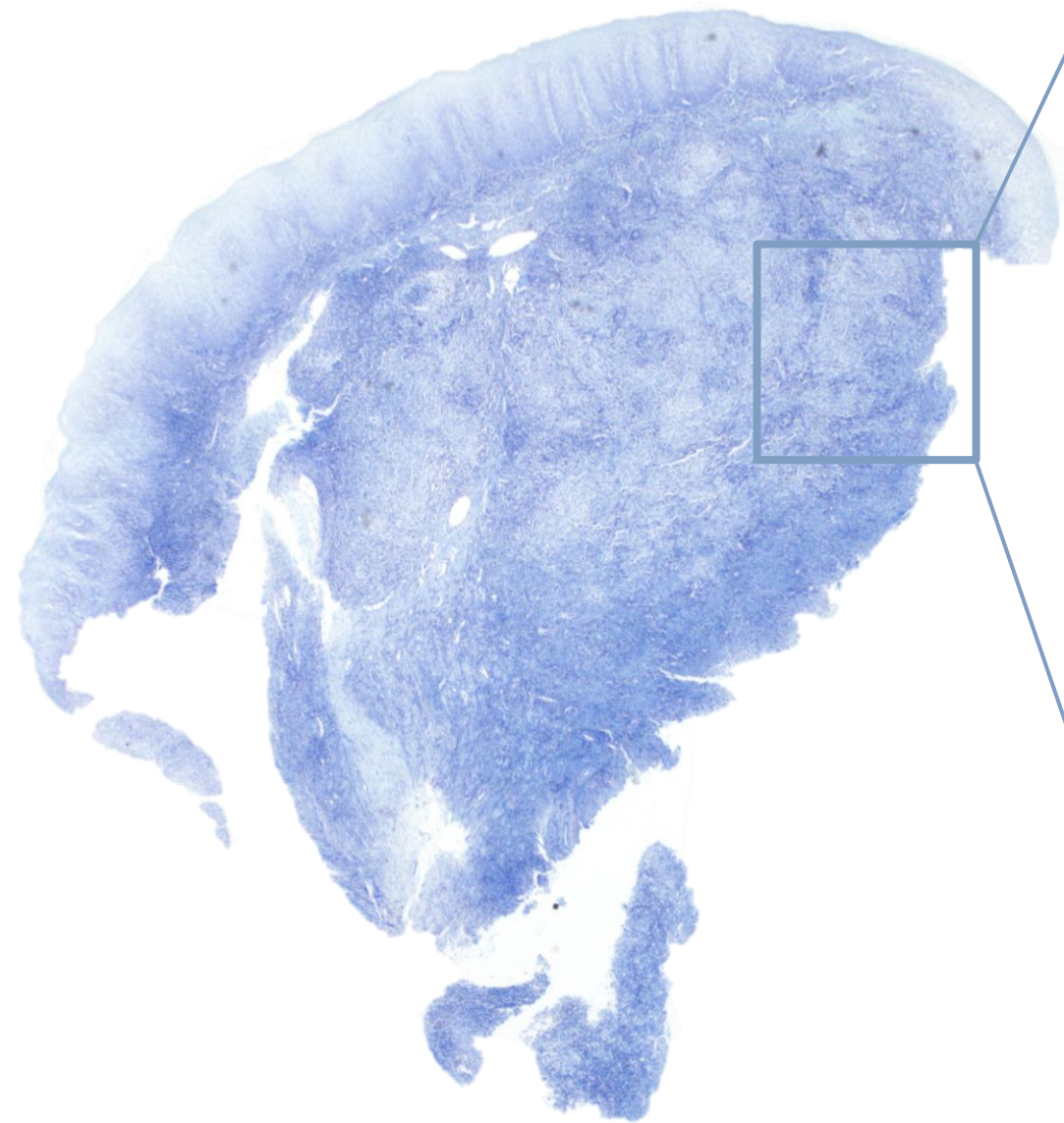
CD1a



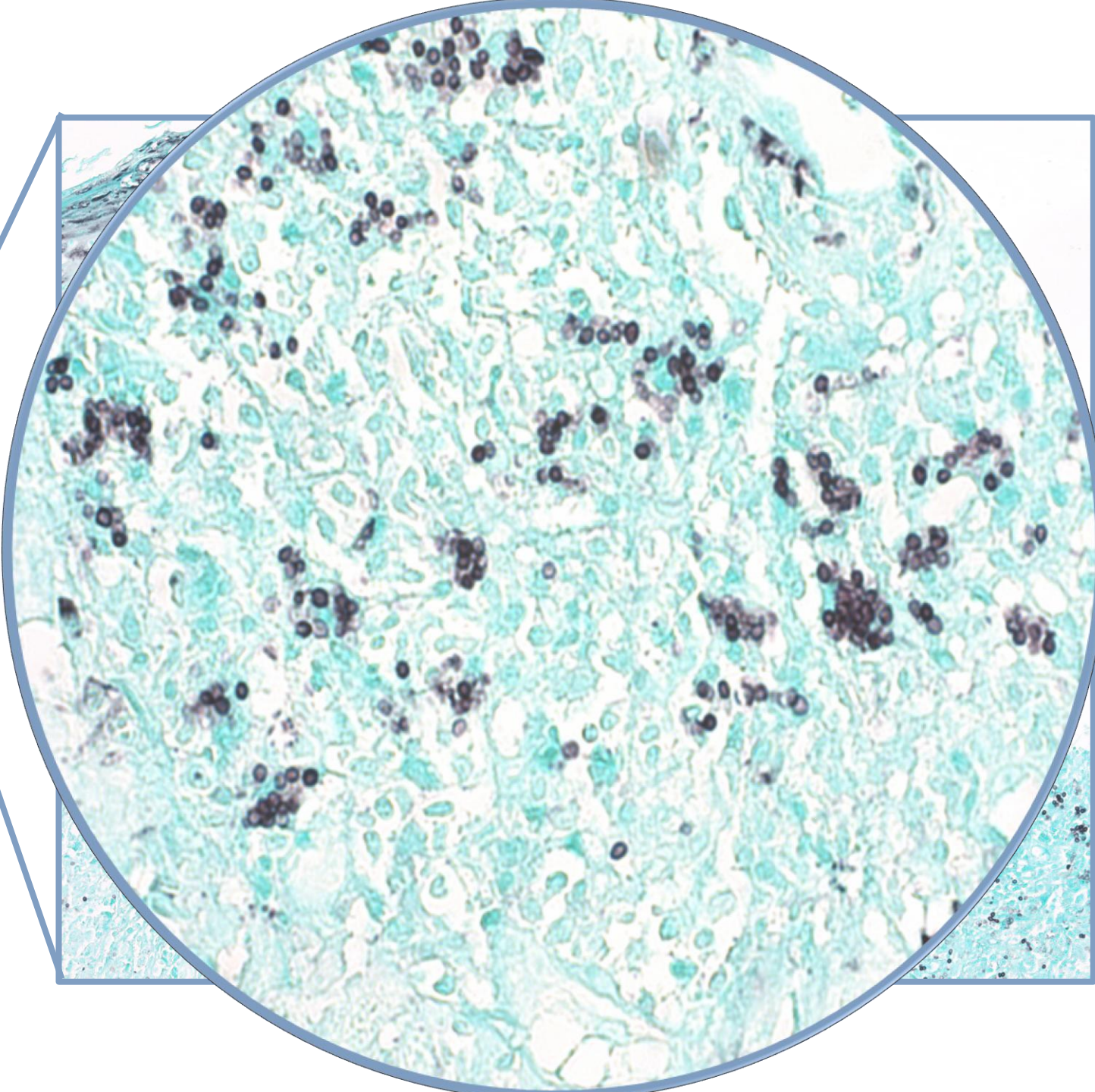
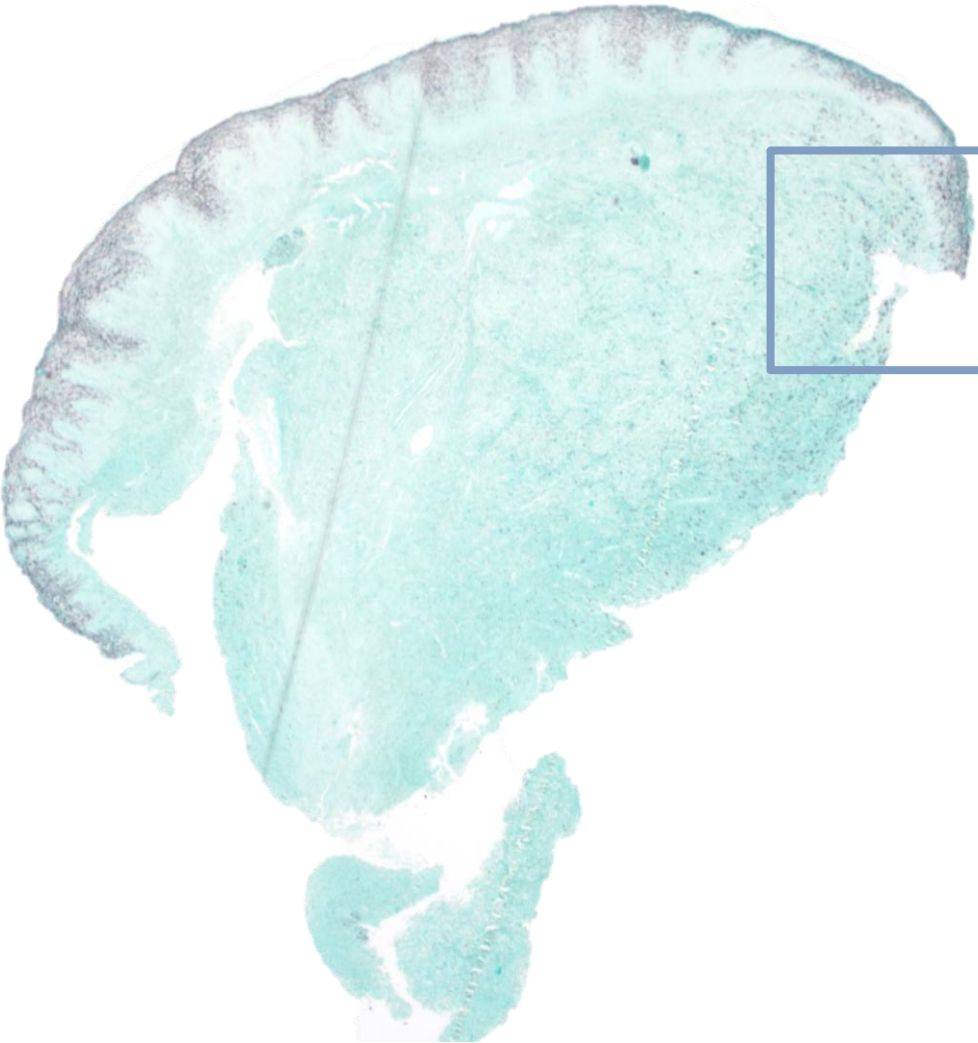
PAS



Giemsa



Grocott



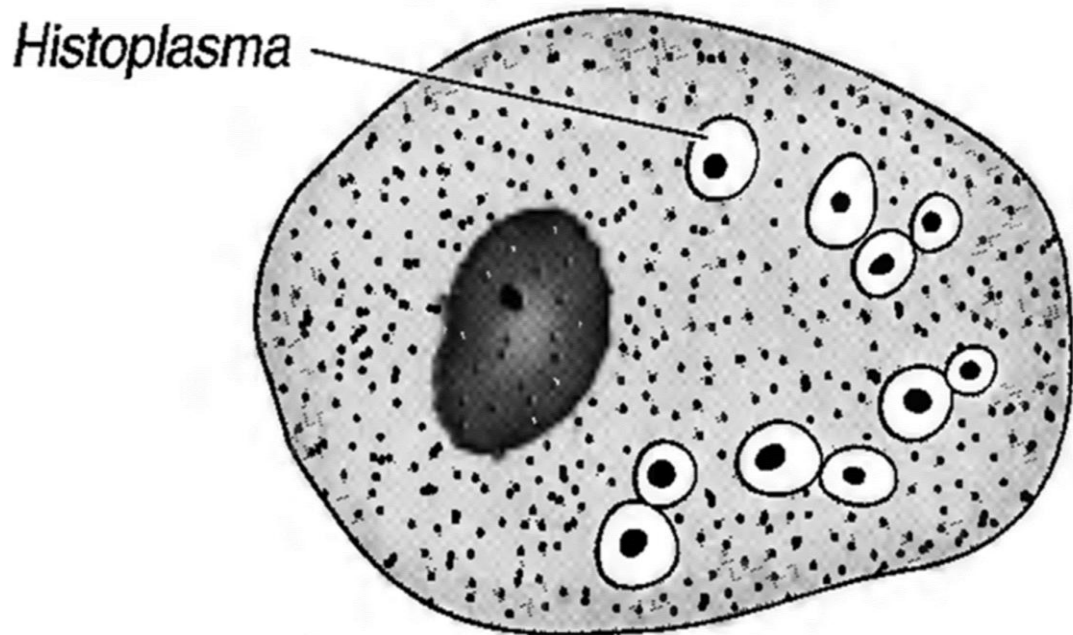
Se envía material a microbiología y se confirma diagnóstico de:

# Histoplasma Capsulatum





# Histoplasmosis



La Histoplasmosis es una enfermedad endémica, que presenta un comportamiento oportunista cuyo germen causal es el *Histoplasma capsulatum* (HC), considerado un hongo dimórfico

Hasta el año 2011, se habían registrado solo 128 casos en España en un período de 30 años, siendo 122 de ellos vinculados a personas de origen extranjero

Es la micosis endémica más frecuente en España



## Discusión:

En nuestra paciente, los síntomas faríngeos surgieron como la primera manifestación de la enfermedad, y el diagnóstico nosológico definitivo se alcanzó mediante la realización de una biopsia

La Histoplasmosis faríngea, una presentación sistémica poco común y de diagnóstico complicado..

---