Varón de 76 años
En el estudio de su insuficiencia renal
se descubre una masa de 7 cm en polo renal izdo
No diseminación

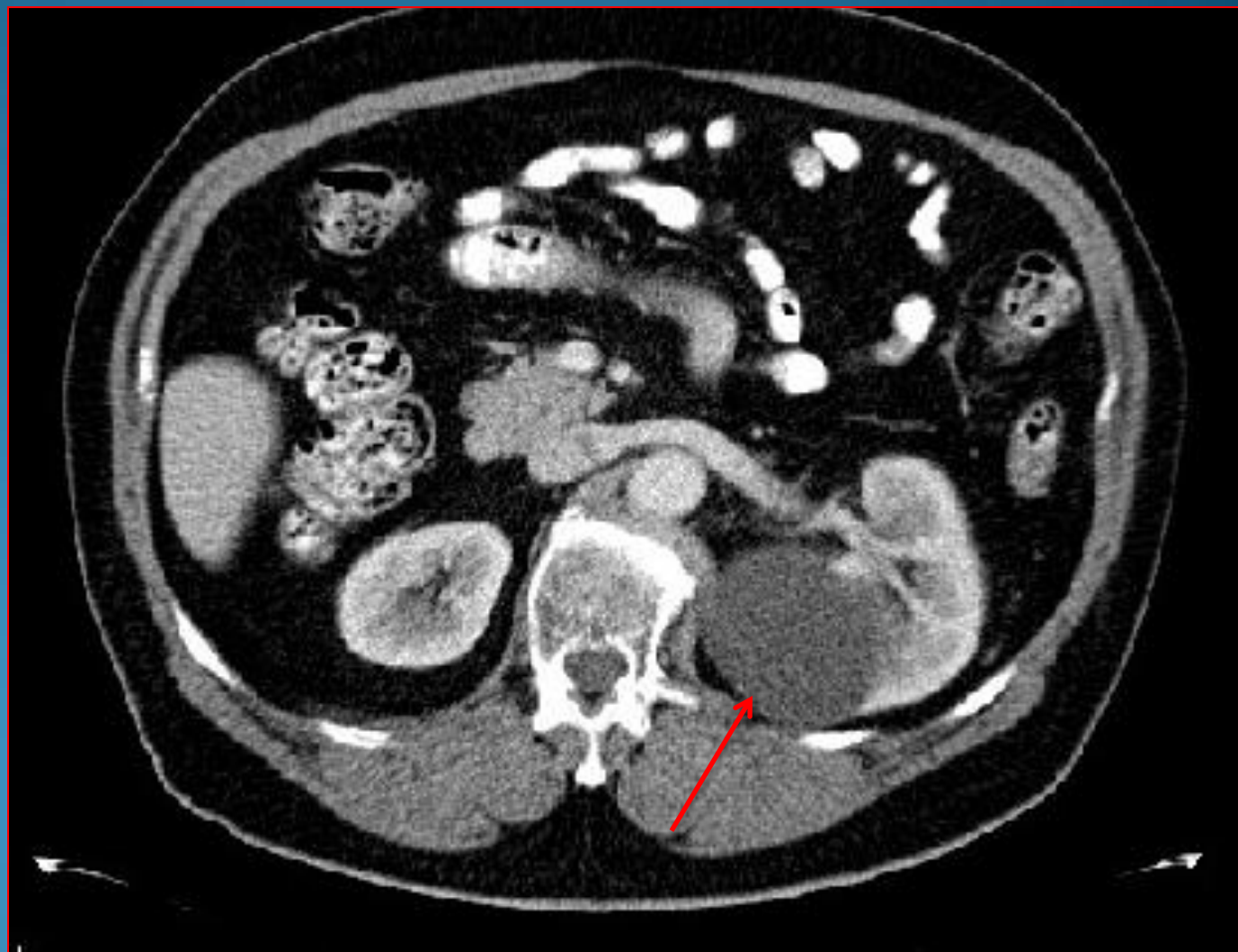

Hospital de Denia

Dr. M. Vaquero
Dra. E. Evgenyeva
Dr. J Laforga

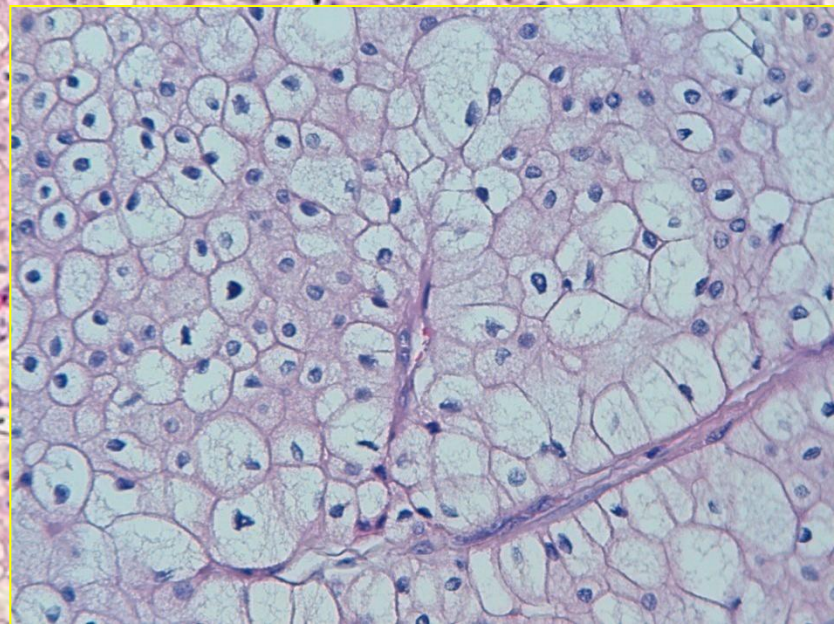

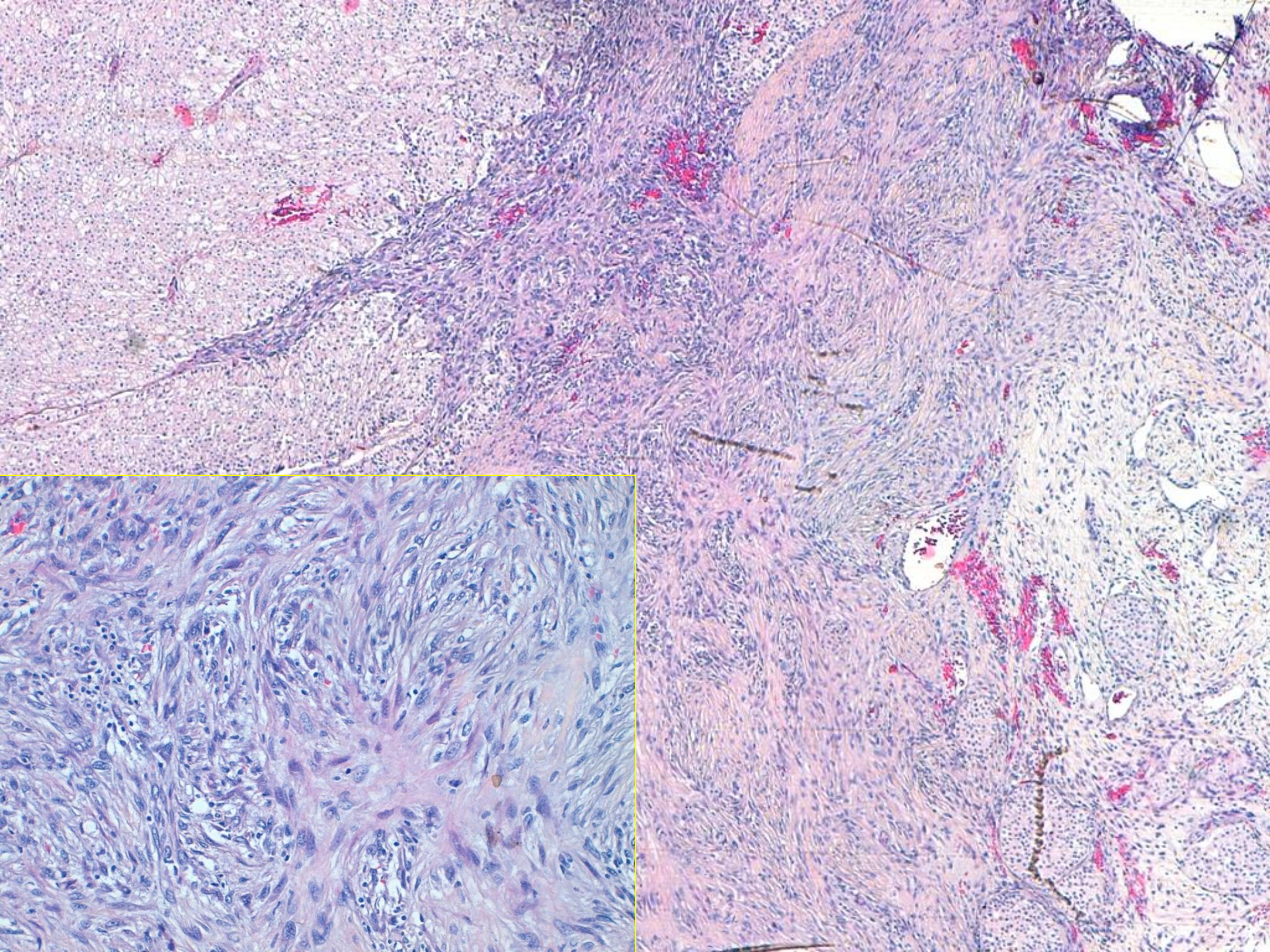

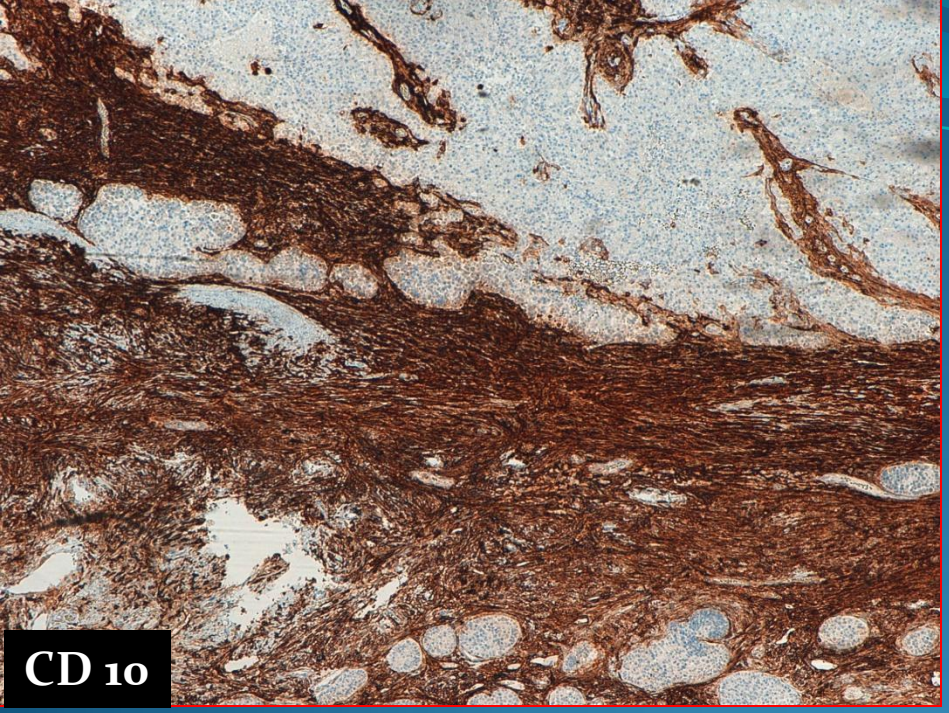
CD 10

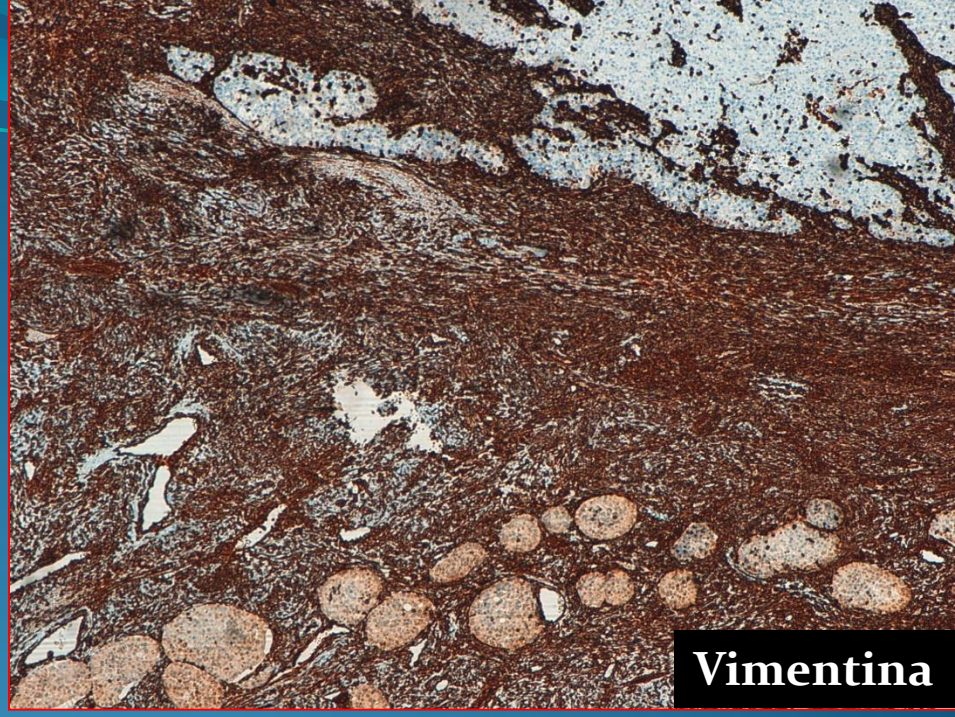
Vimentina

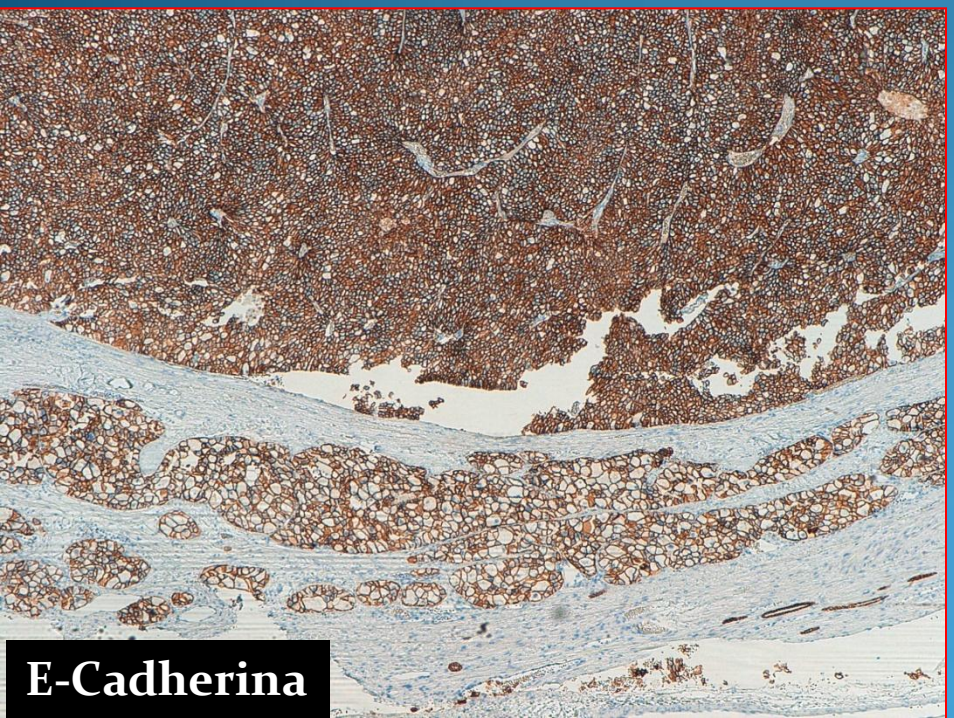
E-Cadherina

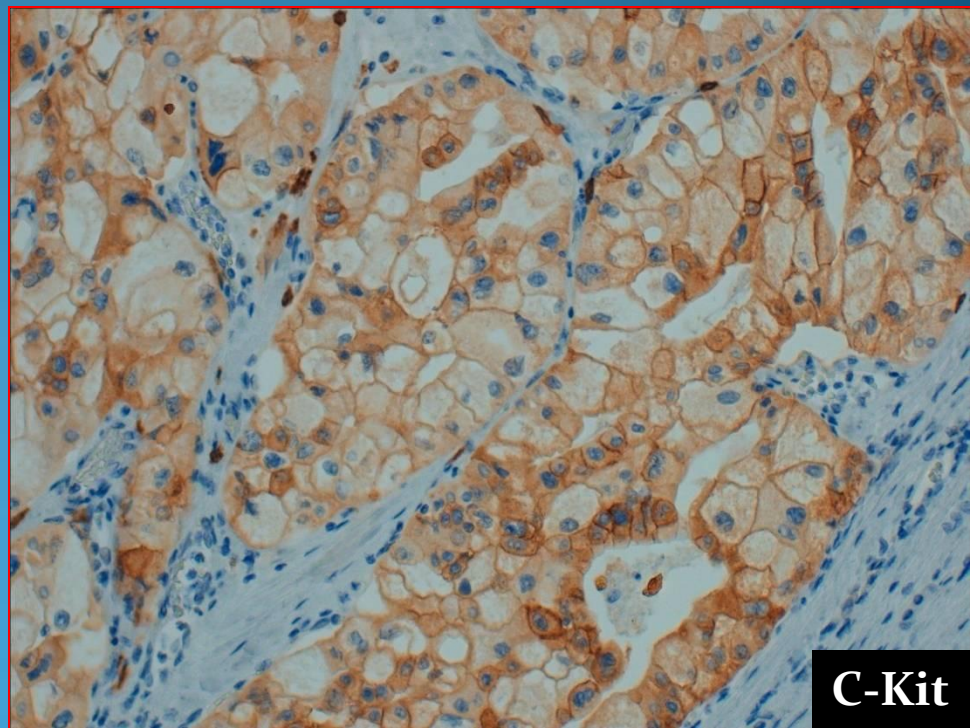
C-Kit

CK 7

EMA

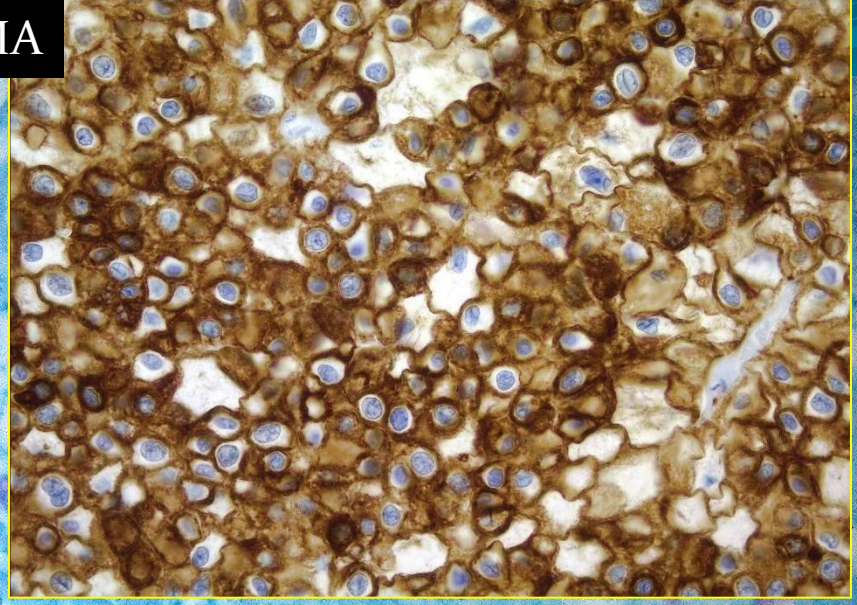

Hierro Coloidal Hale

Carcinoma renal de células cromófobas

%	Cel. claras	Cromófobo	Oncocitoma
Vimentina	90	40	30
CD 10	90	45	30
CK 7	--------	86 > membrana	focal 5%
CD117	0	80-100	70-100
E-Cadherina	---------	80	80

Cambios sarcomatoides

- Ocurre en el 8,7 %
- Ganancia de cromosomas 1, 2, 6, 10, 17
- Tres casos con elementos heterólogos (osteo o condrosarcoma)
- Muy resistentes a quimioterapia

Marcadores utilizados para diferenciar Ca cromófobo de oncocitoma

Claudin 7 / 8	*Caveolin 1*	*Affymetrix*	*Cadherin*	*C-Kit (*)*	*Hierro coloidal (*)*
60% Citopl	8 % Focal	AQP6	+	71 %	Focal reticular
90 % membr	100 % difuso	CD 82 S100A	+	88 %	Difusa granular

(*) negativos en convencionales y papilar (cadherina +)

Ultraestructura:

Cromófobo: microvesículas derivados de mitocondrias

Oncocitoma: aumento número (reordenamiento ADN mitocondrial)

Hay un papilar oncocítico con mitocondrias llenas de crestas laminares

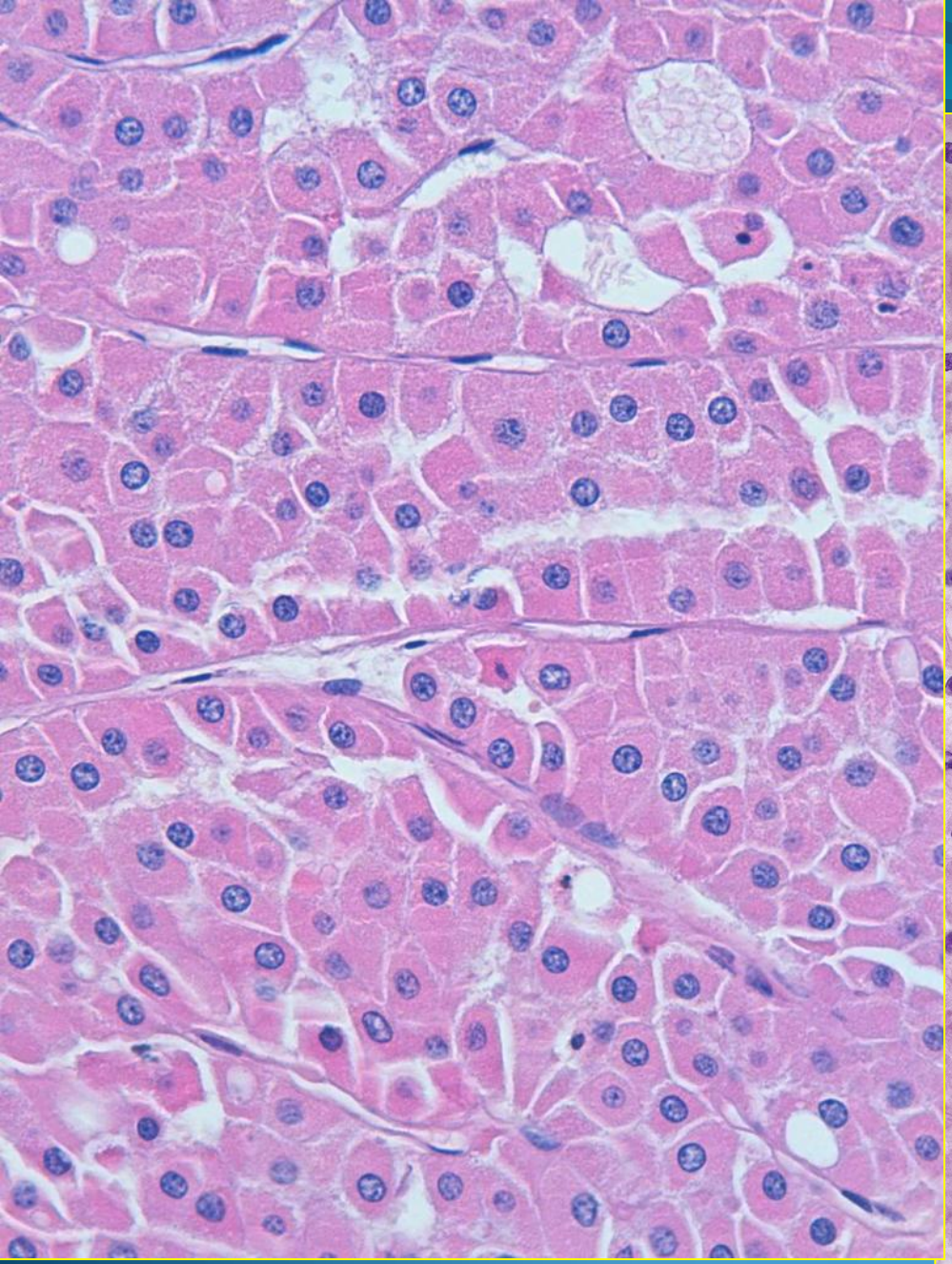

Oncocitoma

Carcinoma de cel. cromófobas

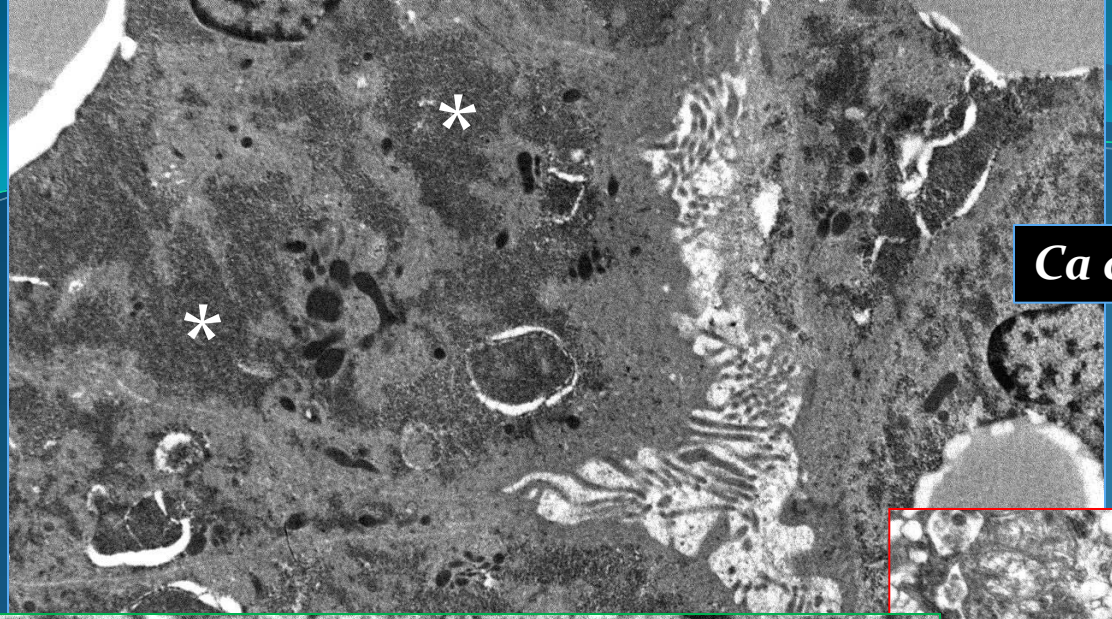

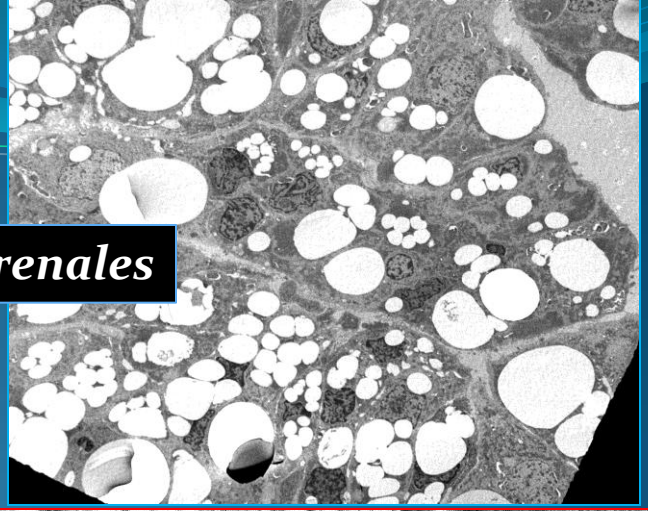

Ca cel. renales



Oncocitoma

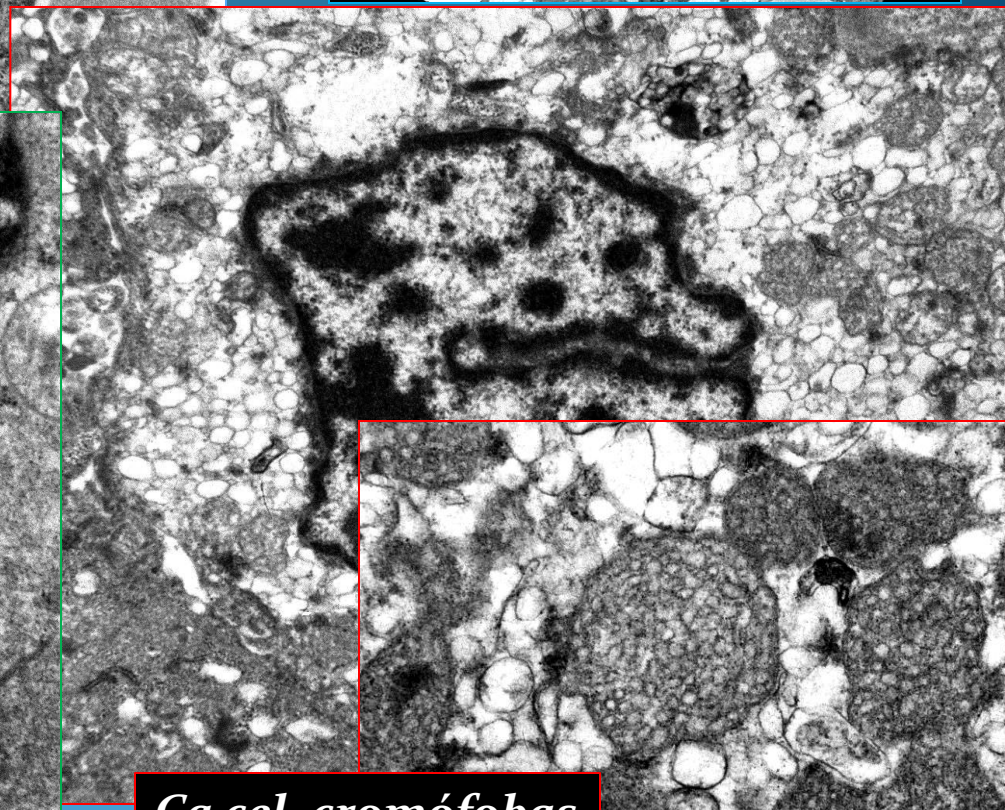

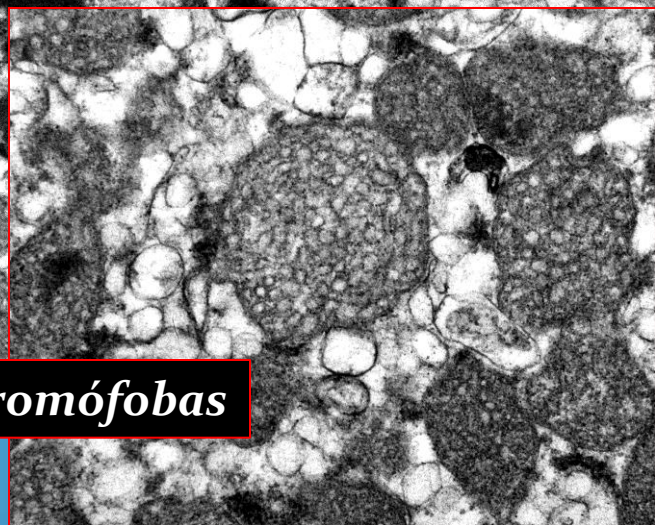

Ca cel. cromófobas

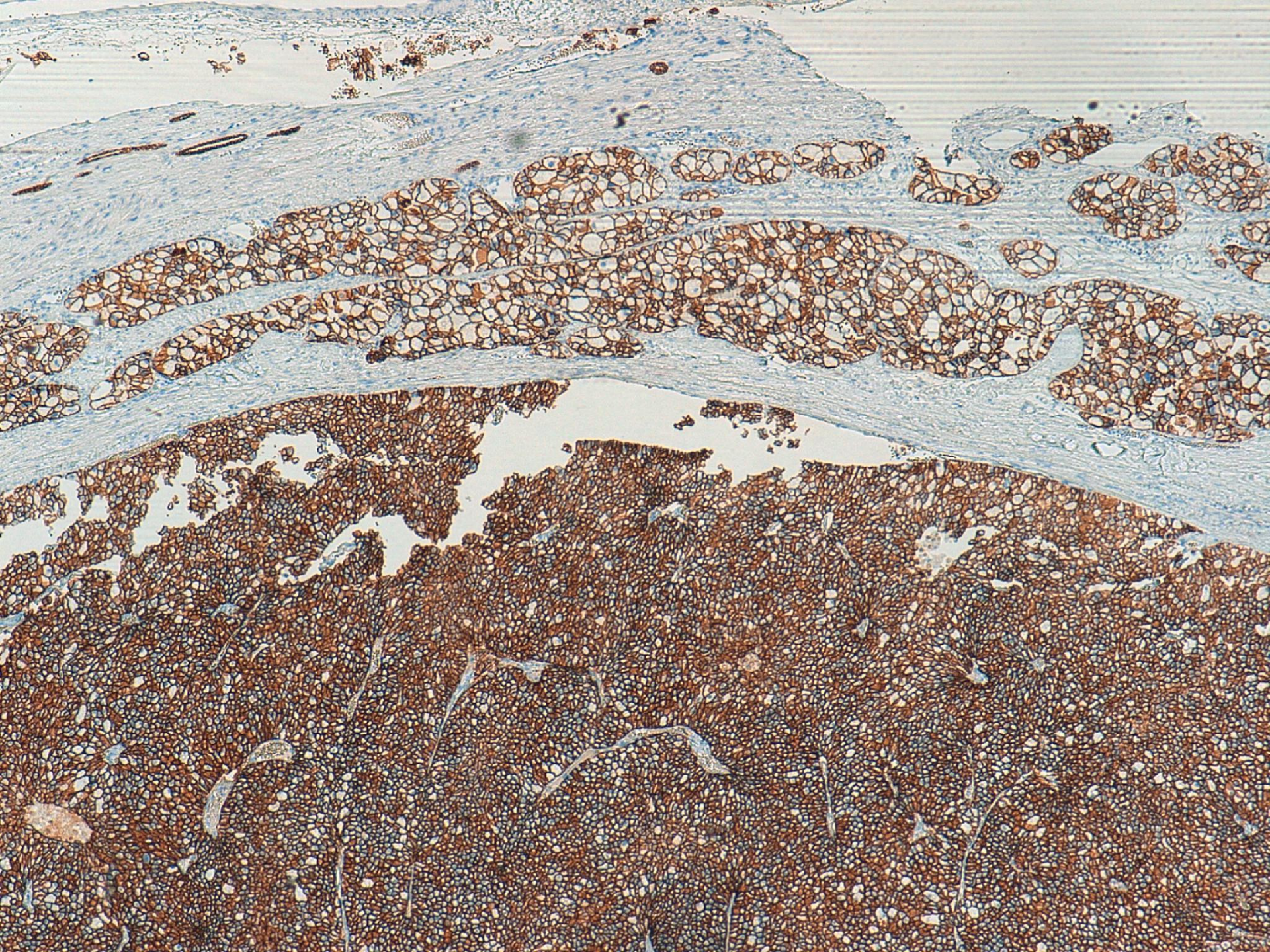

Carcinoma renal de células cromófobas (Thoenes 1985)

- Cáncer renal: 3% de carcinomas. De ellos 5% cromófobos
- Predominio 6ª década, sin diferencia de sexo
- S. Birt-Hogg-Dubè (múltiples 8% y bilaterales 3%)
- TAC: puede tener fibrosis estrellada como oncocitomas
- Estadios I –II en 86% ptes.
- Supervivencia 5-10 años: 84 y 78%
- Vena renal: 5%
- Metástasis: 7% (pulmón)
- Mal pronóstico (20%): sarcomatoide , necrosis y estadio

Carcinoma renal de células cromófobas

Subtipos morfológicos:

- Clásico (>80% cel. claras)- 16%
- Eosinofílico (>80% de áreas oncocitoides)- 40%
- Mixto- 44%

Crecimiento: nidos, alveolar, sólido, tubuloquístico, tubular y papilar (raro)

Diagnóstico:

- Morfología
- Hierro coloidal de Hale
- Microvesículas citoplásmicas de 250-400 nm
- CK7 y c-Kit (refuerzo membrana) difusos
- A veces positividad: CD10, vimentina y CK20
- Genéticamente hay pérdida material cr 1

Tratamiento:

- Cirugía
- Si metástasis ensayos con inhibidores tirosínquinasa (sorafenib, sunitimib)
  Estabilizan enfermedad en 75% ptes.

Carcinoma renal familiar

•**Von Hipple-Lindau**: ca. cel renales por alt. gen VHL

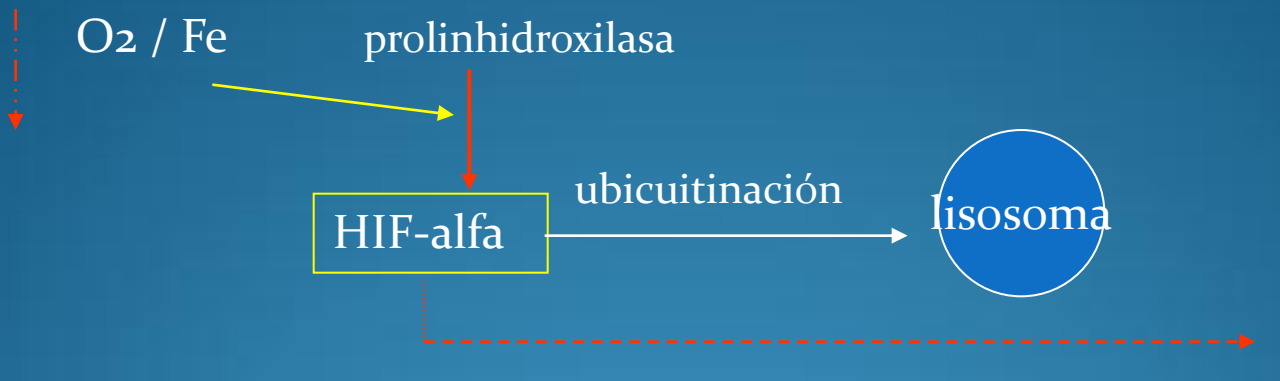

•**Papilar hereditario**: tipo 1, bilateral y multifocal. Trisomías 7 y 17

•**Leiomomatosis hereditaria** (cutánea+uterina): papilar tipo 2
Mutación fumaratohidratasa (1q 42)

•**S. Birt- Hogg- Dubè**: Autos. Dominante
Delecc gen supresor 17p 11. 2 (fibrofoliculina): 70%

- •Tumores cutáneos- fibrofolic. , tricodisc. acrocordons
- •Neumotórax espontáneos por quistes
- •Quistes y t. renales híbridos(oncocitoma, cel. remales o cromófobo)
- •Ca. medular de tiroides

Clasificación Tumores Epiteliales del Riñón en adultos (I)

Carcinoma renal familiar

- •Cel. Claras VHL
- •Ca papilar hereditario
- •Leiomiomatosis hereditaria (cutánea+ uterina y Ca papilar tipo 2)
- •S. Birt-Hogg-Dubè (t. de piel+t. renales híbridos+neumot. espont.)

T. Renales malignos

- • Cel. Claras
- • Papilar
- • Ductos colectores Bellini
- • Túbulo-quístico
- • Medular
- • Con translocaciones (ASLP-TFE3 / t(6; 11)
- • Postnefroblastoma
- •Cel. mucinosas, tubular y fusocelular
- •Semejante a Ca folicular tiroides
- •Inclasificables
- •Con cambios sarcomatoides

Clasificación Tumores Epiteliales del Riñón en adultos (II)

Neoplasias renales en enf. renal terminal

- En enf. quística adquirida
- Papilar de células claras

T. renales de bajo potencial maligno

- Quístico multilocular

Benignos

- Adenoma papilar
- Oncocitoma
- Adenoma metanéfrico y adenofibroma

Nefroma quístico (nefroma mesoblástico) y tumores mixtos epitelio-estroma